

ATROFIA MACULAR POST CIRUGÍA DE AGUJERO MACULAR CON INDOCIANINA VERDE

Hernando Camacho, MD*
Juan Guillermo Gaviria, MD**
Juan Pablo Rodríguez, MD**

Resumen

Objetivo: Describir la presencia de cicatrices maculares atróficas en seis de ocho ojos después del uso de indocianina verde para teñir la membrana limitante interna durante la cirugía de agujero macular.

Métodos: Serie de casos descriptiva y retrospectiva de ocho ojos de siete pacientes tratados con vitrectomía, disección de la MLI bajo tinción con ICV, y taponamiento con gas para corregir agujeros maculares idiopáticos de enero a mayo de 2001 en el Instituto Barraquer de América.

Resultados: Describimos la aparición de cicatrices maculares después de cirugía de agujero macular con indocianina verde. Debajo del sitio previo del agujero macular, áreas redondas bien definidas de atrofia del epitelio pigmentario, mostrando una tinción tardía moderada en la angiografía fluoresceínica. Se presentaron en todos los pacientes con AM estadio 4.

Conclusión: Describimos la asociación entre el uso de ICV intraoperatoria y la presencia de cicatrices después de la cirugía. Aunque se requieren más estudios para determinar la dosis exacta a la cual la ICV causa toxicidad, basados en nuestra experiencia, no recomendamos la cirugía de AM con ICV para pacientes con AM estadio 4.

Palabras clave: indocianina verde, agujero macular, cirugía de agujero macular, toxicidad retiniana, atrofia retiniana.

* Jefe Departamento de Retina y Vítreo. Instituto Barraquer de América.

** Residente tercer año (2003). Instituto Barraquer de América.

Abstract

Background: To describe the presence of atrophic macular scars in six of eight eyes after the use of indocyanine green for internal limiting membrane staining during macular hole surgery.

Methods: Retrospective descriptive case series of eight eyes of seven patients treated with vitrectomy, ILM dissection under ICG staining, and gas tamponade to correct idiopathic macular holes from january to may 2001 at Instituto Barraquer de América.

Results: We describe the appearance of macular scars after macular hole surgery for which ICG was used. Present beneath the previous macular hole site, they were discrete round areas of retinal pigment epithelial atrophy, showing moderate late staining in fluorescein angiography. They were present in all patients with stage 4 MH.

Conclusion: We describe an association between the use of ICG intraoperatively and the appearance of scars after retinal surgery. Although further studies are needed to determine the exact dosage in which ICG causes toxicity, based on our experience we do not advocate MHS with ICG for patients with stage 4 macular hole.

Key Words: indocyanine green, macular hole, macular hole surgery, retinal toxicity, retinal atrophy.

Introducción

En la década de los 90 los primeros reportes de cirugía para agujero macular estuvieron disponibles^{1,2}. Hasta hoy, varias técnicas para cirugía de agujero macular se han descrito³. Uno de los objetivos de la cirugía de agujero macular es la liberación de la tracción tangencial a través del pelaje de la membrana limitante interna (MLI)⁴. La indocianina verde (ICV) se ha usado por 30 años en angiografía y se ha recomendado para teñir la cápsula

anterior durante la cirugía de catarata⁵ y la membrana limitante interna en cirugía de agujero macular⁶. Su seguridad en angiografía se ha demostrado⁷, pero su efecto directo en la retina es controvertido. Se han descrito múltiples complicaciones tras cirugía de agujero macular⁸, pero ninguna de ellas recuerda la apariencia de las cicatrices que describimos.

Nuestro estudio es una serie de casos intervencional en el cual revisamos de forma no comparativa, retrospectivamente, las

historias de pacientes consecutivos, sometidos a cirugía de agujero macular con pelaje de la membrana limitante interna con indocianina verde. En nuestra experiencia con estos siete pacientes sometidos a cirugía con ICV encontramos una atrofia inusual de la fovea. El propósito de este estudio es discutir la aparición de cicatrices maculares presentes después de cirugía de agujero macular con ICV.

Pacientes y Métodos

Se revisaron retrospectivamente las historias clínicas de 7 pacientes tratados con vitrectomía, disección de la MLI teñida con ICV, y taponamiento con gas para corregir agujeros maculares de enero a mayo de 2001 en el Instituto Barraquer de América. Todos los pacientes tuvieron una evaluación oftalmológica completa y se les realizaron fotografías retinianas preoperatorias, angiografía fluoresceínica y Tomografía Ocular Coherente (TOC) de la mácula. Un solo cirujano (HC) realizó todos los procedimientos. Estos se realizaron bajo anestesia general. Se realizó una vitrectomía standard pars plana de tres puertos y desprendimiento de la hialoides posterior del disco óptico. Se preparó en agua destilada una solución de indocianina verde al 5% (Pulsion®, Alemania). Con la cánula de infusión cerrada, 0,4 c.c. de la solución se tomaron e inyectaron a través de una cánula con filtro milipore, en el ojo, a través de una de las esclerotomías. El cirujano esperó un período de 5 minutos para que ocurriera la tinción de la MLI. Posteriormente se lavó la solución con la infusión y una cánula de flujo retrógrado hasta que no se viera ICV en la cavidad vítrea. Bajo visualización con un lente plano-cóncavo, se logró la disección y resección de la MLI dentro de las arcadas temporales con pinzas de Morris. Se realizó intercambio aire-líquido. Se inyectó gas de C3F8

al 14% seguido del cierre de las esclerotomías. En todos los pacientes la cavidad vítrea se llenó por lo menos un 80% y no fue necesario realizar punciones o inyecciones de gas posteriores en el postoperatorio. Se administró una inyección subconjuntival de Dexametasona y Ceftazidime. En el postoperatorio el paciente debía tomar Cefalotina 1 g. cada 6 horas vía oral, y aplicar Pred Forte cada 8 horas y Ciprofloxacina cinco veces al día y drogas para bajar la presión intraocular cuando fuera necesario. Además los pacientes debían mantener una posición boca-abajo 14 horas al día durante 3 semanas. Se realizaron controles el primer día, la primera semana, el primer, tercer y sexto meses después de la cirugía. Se presenta un resumen de las características de los pacientes y de los agujeros maculares (Tabla 1).

Resultados

Ocho ojos de siete pacientes fueron llevados a cirugía de Agujero Macular con ICV. La edad promedio fue 58 años (rango 32-69); seis eran mujeres. El seguimiento promedio fue de 10 meses. Todos los ojos tenían agujeros idiopáticos. Dos ojos tenían AM idiopático estadio 2; uno, estadio 3 y cinco tenían estadio 4. De los ocho ojos todos tuvieron un cierre anatómico exitoso determinado por TOC 3 meses después de la cirugía. La agudeza visual con corrección mejoró en 3 pacientes. Debajo del sitio previo del agujero macular, las cicatrices eran áreas bien definidas redondas y centrales de atrofia del epitelio pigmentario, mostrando tinción tardía moderada en la angiografía fluoresceínica. En la tomografía ocular coherente había un aplanamiento del agujero macular y adelgazamiento foveal. Además, se podía observar una sombra bajo la fovea, posiblemente relacionada con la cicatriz. Las cicatrices se presentaron en el POP de todos los pacientes con agujeros

TABLA 1
CARACTERÍSTICAS DE LOS PACIENTES Y LOS AGUJEROS MACULARES

Paciente	Sexo	Edad	Ojo	AM* Diámetro mayor	AM* Profundidad	AM* Estadio
1	F	63	OI	1021	400	4
2	M	69	OD	1050	380	4
	M	69	OI	490	317	2
3	F	55	OD	1218	440	4
4	F	32	OD	2045	580	4
5	F	67	OD	1600	510	4
6	F	59	OI	415	400	2
7	F	62	OD	660	380	3

*AM = Agujero macular.

Diámetro y profundidad están dados en micras.

estadio 3 ó 4, pero no en aquellos con estadio 2 (Tabla 2).

Discusión

Encontramos éstas áreas redondas y bien definidas de atrofia del epitelio pigmentario

de la retina en 6 de los 8 ojos tratados. Aunque el cierre total de los agujeros se logró al final del procedimiento en todos los casos, las cicatrices presentes bajo la previa localización del agujero macular no se presentaron únicamente en aquellos con agujero macular estadio 2. Angiográficamente, todos los 5 ojos con AM estadio 3 ó 4 presentaron cicatrices.

TABLA 2
DESENLACES DE LA CIRUGÍA DE AM

Paciente	Duración	Agudeza visual		Cierre	Cicatriz
		Preop.	Postop.		
1	1:00	CD	CD	Sí	Presente
2	1:30	20/100	20/50	Sí	Presente
	1:00	20/63	20/30	Sí	No
3	1:00	CD	20/125	Sí	Presente
4	1:30	CD	CD	Sí	Presente
5	2:45*	CD	20/400	Sí	Presente
6	1:00	20/50	20/50	Sí	No
7	1:30	20/100	20/100+	Sí	Presente

* Facoemulsificación e implante de LIO fueron realizados al mismo tiempo.

CD = Cuenta Dedos.

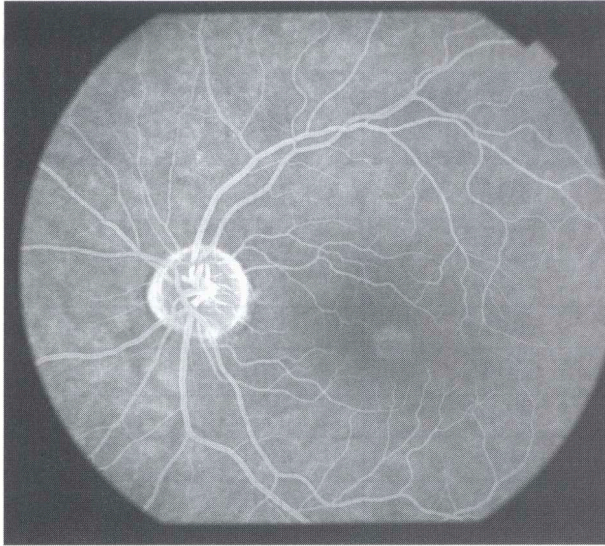


Figura 1: Caso 1. Fase tardía (5 minutos) de angiografía fluoresceínica preoperatoria mostrando cambios foveales del EPR.

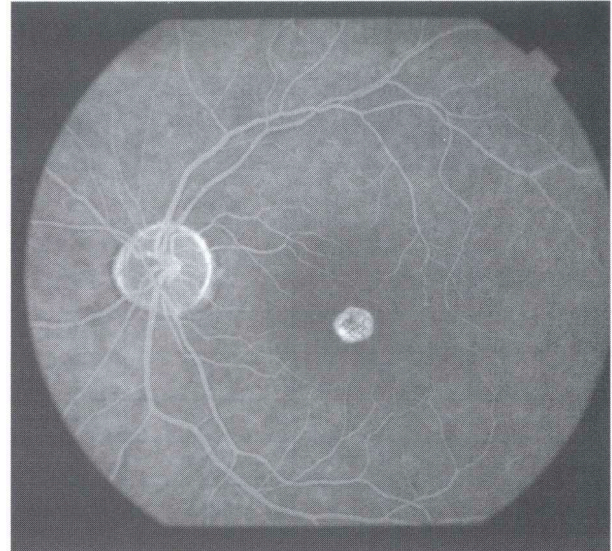


Figura 2: Caso 1. Fase tardía (5 minutos) de angiografía fluoresceínica postoperatoria. Note la fluorescencia tardía con bordes bien circunscritos, que sugiere atrofia del EPR subyacente posiblemente causada por exposición a ICV directa.

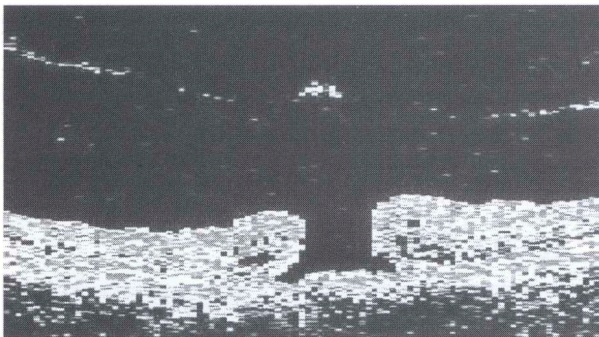


Figura 3: Caso 2. OD. TOC Preoperatoria OD. Agujero macular estadio 4 de 1050 micras en su diámetro mayor.

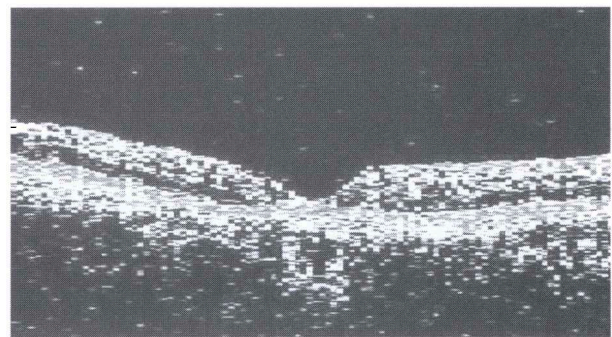


Figura 4: Caso 2 OD. La TOC postoperatoria del OD muestra un agujero macular cerrado.

El cirujano, desconociendo la posibilidad de efectos adversos de la ICV, la utilizó en agujeros maculares más grandes y difíciles, lo que explica la incidencia aumentada de AM estadio 4 (5 de 8) en nuestra serie.

Al igual que otros autores, encontramos que la ICV mejora la visualización y remoción de la MLI^{6, 9}, sin embargo, en 6 de los ojos

encontramos la cicatrices atróficas similares a las que Engelbrecht y cols¹⁰ describen. La causa de estos cambios más probablemente se relaciona con el uso de ICV durante cirugía, más que el trauma, que no se presentó, o fototoxicidad^{11, 12} que se presentó sólo en el caso 5. Se preparó ICV al 5% y se dejó en la cavidad vítrea durante 5 minutos después de los cuales se hizo un lavado con BSS. Aunque

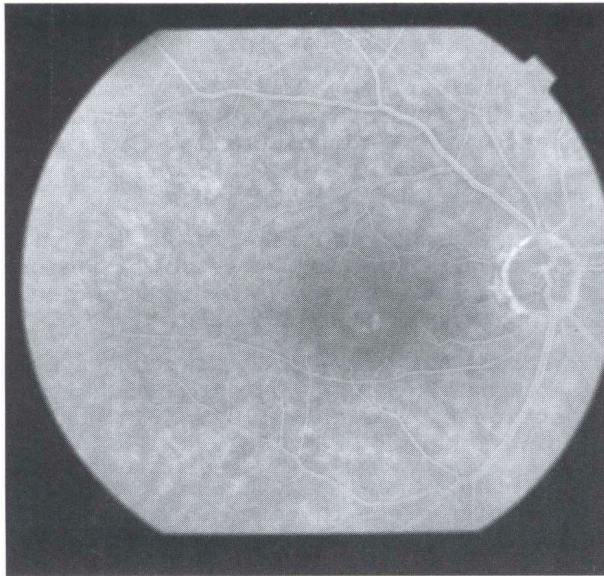


Figura 5: Caso 2 OD. Angiografía fluoresceínica tardía (10 minutos) preoperatoria del fondo derecho de un paciente de 69 años con agujero macular estadio 4.

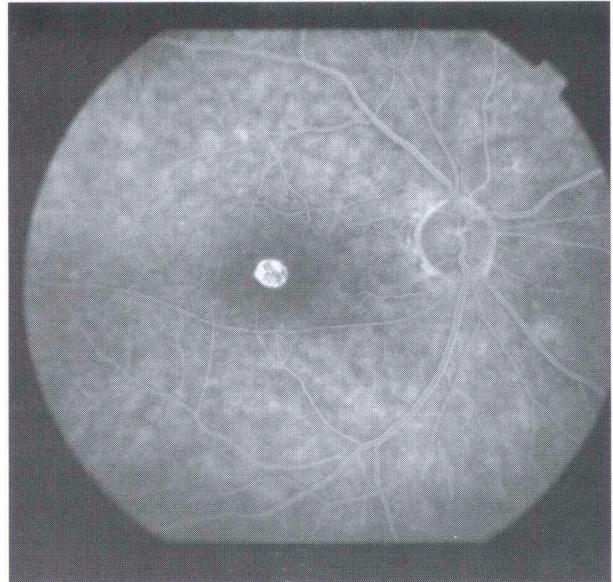


Figura 6: Caso 2 OD. Angiografía fluoresceínica de fase tardía (10 minutos) postoperatoria. Hay intensa fluorescencia que demuestra atrofia del EPR foveal.

Da Mata no encontró cicatrices como las que nosotros describimos, Engelbrecht encontró cambios similares del EPR en 12 de 21 pacientes usando ICV al 0,1 y exposición menor de 2 minutos. Un reporte sugiere fluorescencia persistente 6 semanas después de cirugía¹³. Aunque la ICV intravenosa es segura¹⁴, la evidencia de la toxicidad intravítrea de la ICV ha crecido en los últimos años. Los estudios de ciencias básicas han determinado la presencia de cambios tisulares y daño funcional (en ratas, conejos y EPR humano cultivado) tras la exposición a ICV^{15, 16, 17, 18}. Recientemente Gandorfer y cols¹⁹ relacionaron el daño retiniano con factores como la concentración, la osmolaridad, el pH, y el tiempo de contacto con el tejido. En el momento que nuestras cirugías se realizaron, la Vitreous Society recomendaba dejar la ICV cinco minutos en la cavidad vítrea. Creemos que el tiempo de contacto de la ICV con la retina puede favorecer la toxicidad y las recomendaciones actuales parecen estar de acuerdo. Otras

alternativas para teñir, como el azul tripán, están siendo estudiadas y podrían llevar a nuevas tendencias en la cirugía de AM²⁰.

En conclusión, encontramos que la tinción con ICV facilita la disección, pero se pueden presentar cicatrices maculares después de su uso. En el presente, no recomendamos el uso de ICV para los agujeros maculares estadio 3 ó 4 por el riesgo de desarrollar alteraciones maculares del EPR que podrían tener un impacto en la agudeza visual.

Agradecimientos

A Carolina Acuña por su colaboración con el material fotográfico.

Referencias

1. Kelly NE, Wendell RT: Vitreous surgery for idiopathic macular holes. Results of a pilot study. Arch Ophthalmol, 1991;109:654-659.

2. Kelly NE, Wendell RT: Vitreous surgery for idiopathic macular holes. *Ophthalmology* 1993; 100 (11): 1671-1676.
3. Han DP, Abrams GW, Aaberg TM: Surgical excision of the attached posterior hyaloid. *Arch Ophthalmol* 1988 106(7): 998-1000.
4. Park DW, Sipperley JO, Sneed SR, et al. Macular Hole Surgery with Internal-limiting Membrane Peeling and Intravitreal Air. *Ophthalmology* 1999; 106: 1392-1398.
5. Horiguchi M, Miyake K, Ohta I, Ito Y. Staining of the Lens Capsule for Circular Continuous capsulorrhexis in eyes with white cataract. *Arch Ophthalmol* 1998; 116: 535-537.
6. Kadonosono K, Itoh N, Uchio E, et al. Staining of Internal limiting membrane in macular hole surgery. *Arch Ophthalmol* 2000; 118: 1116-1118.
7. Hope-Ross M, Yanuzzi LA, Gragoudas ES, et al. Adverse Reactions due to indocyanine green. *Ophthalmology* 1994; 101:529-533.
8. Park SS, Marcus DM, Duker JS, et al. Posterior Segment Complications after vitrectomy for macular hole. *Ophthalmology* 1995; 102: 775-781.
9. Da Mata AP, Burk SE, Riemann CD, et al. Indocyanine Green-assisted peeling of the retinal limiting membrane during vitrectomy surgery for macular hole repair. *Ophthalmology* 2001; 108:187-1192.
10. Engelbrecht NE, Freeman J, Sternberg P, et al. Retinal Pigment Epithelial Changes After Macular Hole Surgery With Indocyanine Green-assisted Internal Limiting Membrane Peeling. *Am J. Ophthalmol* 2002; 133:89-94.
11. Duker JS. Retinal Pigment Epitheliopathy after macular hole surgery. *Ophthalmology* 1993;100:1604-1605.
12. Poliner, Tornambe. Retinal Pigment Epitheliopathy after macular hole surgery. *Ophthalmology* 1992; 99:1671-1677.
13. Weinberger AW, Kirchhof B, Mazinani BE, Shrage NE. Persistent ICG fluorescence after Intraocular ICG administration for macular hole surgery. *Graefe's Arch Clin Exp Ophthalmol* 2001; 239:388-390.
14. Desmettre T, Devoisselle JM, Mondon S. Fluorescence Properties and Metabolic Features of Indocyanine Green as Related to angiography. *Surv Ophthalmol* 2000; 45: 15-27.
15. Parent AC, Grostern R, Torczynski E, et al. Retinal Toxicity following intravitreal injection of ICG in rabbits. ARVO annual meeting abstract. May 2001.
16. Lee J, Yoon T, Oum B. Toxicity of Indocyanine green injected into subretinal space experimentally. ARVO annual meeting abstract. May 2002.
17. Sippy BD, Engelbrecht NE, Hubbard GB, Indocyanine Green Effect on Cultured Human Retinal Pigment Epithelial Cells: Implication for Macular Hole Surgery. *Am J. Ophthalmol* 2001; 132:433-435.
18. Enaida H, Sakamoto T, Hisatomi T, Goto Y, Ishibashi T. Morphological and functional damage of the retina caused by intravitreal Indocyanine Green in rat eyes. ARVO annual meeting abstract. May 2002.
19. Gandorfer A., Haritoglou C., Gass C., et al. Indocyanine Green-Assisted Peeling of the Internal Limiting Membrane May Cause Retinal damage. *Am J. Ophthalmol* 2001; 132:431-433.
20. Veckeneer M., van Overdam K., Monzer J., et al. Ocular toxicity study of trypan blue injected into the vitreous cavity of rabbit eyes. *Graefe's Arch Clin Exp Ophthalmol* 2001; 239:698-704.