

Incidencia de desprendimiento de retina post-extracción de cristalino transparente en pacientes miopes

Análisis Retrospectivo

Carmen Barraquer C., M.D. (*)

Cristina Cavelier C., M.D. (**)

Luis F. Mejía E., M.D. (***)

Resumen

Se revisaron las historias clínicas de 107 pacientes (165 ojos) miopes patológicos a quienes se les practicó extracción del cristalino transparente con fines refractivos. El seguimiento post-operatorio promedio fue de 31 meses. En 12 ojos (7.27%) se presentó un D.R. en un tiempo post-operatorio promedio de 30.7 ± 26.6 meses; la edad promedio de estos últimos pacientes fue 34 años, siendo el 50% de ellos menores de 30 años.

Encontramos una asociación clara entre una capsulotomía posterior con láser de YAG o una discisión capsular post-quirúrgica y la presencia de D.R. (10.71% vs 4.58%), pero no entre la ruptura intraquirúrgica de la cápsula posterior y la posterior presentación de un D.R.

La agudeza visual preoperatoria con corrección óptica fue 0.24 ± 0.25 y la del último control fue 0.29 ± 0.36 (NS). La retina se reaplicó en el 75% de los casos. Se sugieren los parámetros para la correcta selección de estos pacientes.

La presentación de un desprendimiento de la re-

(*) Profesor de Cirugía Refractiva y Cirugía de Segmento Anterior. Escuela Superior de Oftalmología, Instituto Barraquer de América. Bogotá, Colombia

(**) Residente de oftalmología de segundo año. Escuela Superior de Oftalmología, Instituto Barraquer de América. Bogotá, Colombia

(***) Residente de oftalmología de tercer año. Escuela Superior de Oftalmología, Instituto Barraquer de América. Bogotá, Colombia

Correspondencia: Dr. Carmen Barraquer, M.D. Instituto Barraquer de América Av. 100 No. 18A-51 Santafé de Bogotá - Colombia

tina (D.R.) después de una cirugía inicialmente exitosa de extracción del cristalino es una complicación seria. Más aún, si se presenta después de una extracción de cristalino transparente con fines refractivos en los pacientes miopes patológicos, quienes generalmente son jóvenes y por ende tienen una mayor probabilidad de complicaciones a mediano y largo plazo relacionadas con la misma afaquia.

La incidencia de desprendimiento de retina en los pacientes miopes a quienes se les ha practicado extracción del cristalino como aproximación terapéutica refractiva es un tema controvertido (1, 2, 3). Cuando se analizan grupos de pacientes con edades semejantes, operados por cataratas seniles, se ha reportado que en aquellos que además son miopes patológicos el D.R. se presenta en general a una edad menor que los no miopes (2, 4, 5).

Una de las razones de la alta variabilidad en los resultados reportados, además de la diferente técnica quirúrgica, es la diferencia en la definición de miopía patológica. Así, para algunos autores ésta se define como una longitud axial mayor de 25 mm (6), como un equivalente esférico afáquico $\leq + 7.0$ D (7), como una longitud axial ≥ 26 mm o un equivalente esférico afáquico $\leq + 5.0$ D (4), o como una refracción previa de ≥ -6.0 D (4, 8), entre otras.

La incidencia de desprendimiento de retina en la población general varía entre 0.005% y 0.01% (5). Esta cifra se eleva en la población afáquica a entre 1% y 3%, distribuyéndose de una manera considerablemente desigual según la técnica quirúrgica utilizada: Extracción Intracapsular de Catarata (EICC) 1.74% y Extracción Extracapsular de Catarata (EECC) 0.62% (4, 5, 7). Cuando se analiza el grupo de pacientes miopes patológicos en particular, se observa que la incidencia de desprendimiento de retina aumenta considerablemente en ambas técnicas (5.5% - 8%) (5, 6, 8, 9), pero siempre manteniéndose una mayor incidencia en la EICC (5.74% - 11.11%) que en la EECC (0.66% - 2.17%) (7, 5); se considera que la incidencia de desprendimiento de retina es de 5 a 8 veces mayor con la técnica de EICC que la de EECC (5, 6, 7).

La interpretación de estos resultados es considerablemente complicada debido a la diversidad de factores que intervienen en el desprendimiento de retina en áfacos, especialmente cuando estos son además miopes.

Se han citado con mayor frecuencia la protección que ofrece el dejar intacta la cápsula posterior en la cirugía de EECC, la cual limita la motilidad anterior del vítreo y por ende la tracción retinal (4, 5, 7, 8).

Sin embargo, cuando se estudian anatomo-

patológicamente estos globos oculares con desprendimiento de retina se ha visto que la gran mayoría de los desprendimientos de retina no se encuentran a nivel de la inserción de las zónulas sino por detrás de estas, más relacionados con la base del vítreo propiamente (9).

También se ha visto que cuando la cápsula posterior se rompe durante la cirugía de EECC inicial o como procedimiento secundario -sea quirúrgico o láser YAG- la incidencia de desprendimiento de retina aumenta considerablemente (1, 10, 11).

Otro factor es la alta incidencia de degeneraciones retinianas periféricas y agujeros asintomáticos de los ojos miopes (hasta un 11%) lo cual hace difícil diferenciar cuáles lesiones son producidas por la cirugía y cuales por la miopía en sí misma; esto explica en parte la asociación "directa" entre miopía y D.R. postquirúrgico descrita por algunos autores (8, 12).

Por último -pero no menos importante- está la controversia acerca de la utilidad del tratamiento profiláctico con láser o crioterapia sobre las lesiones de la retina periférica. Diversos estudios demuestran que la profilaxis descrita no disminuye de una manera significativa la incidencia de desprendimiento de retina a partir de estas degeneraciones (3), y que en muchos casos éstos se originan de los bordes mismos de la profilaxis. En algunos casos -hasta un 3%- la profilaxis deteriora la visión por sí sola, causando -entre otras- pucker macular, edema macular y queratopatías. La incidencia de desprendimiento de retina después de tratamientos profilácticos de rupturas retinianas periféricas varió entre el 1% y el 13.7% en 2.459 ojos estudiados en 10 series clínicas (1). Además, hasta un 25% de las nuevas rupturas se presentan en zonas que estaban previamente libres de degeneraciones. Algunas series han logrado establecer una disminución en la incidencia de desprendimiento de retina luego del tratamiento profiláctico (1, 4) pero son estudios sin un fundamento estadístico sólido.

Debido a lo anterior, este tipo de cirugía ha sido fuertemente debatido, encontrando oposición considerable dentro del grupo oftalmológico. Quienes la favorecen, lo hacen para liberar al paciente de su ceguera funcional cuando está sin co-

rección óptica permitiendo así un mejor desenvolvimiento visual, y una menor dependencia de la corrección óptica para realizar sus oficios, lo cual se traduce en un mejor estilo de vida. Quienes se oponen a ellas, citan una incidencia desmesuradamente alta de desprendimiento de retina, así como la pérdida de la capacidad de acomodación, y la necesidad residual de corrección óptica en visión lejana.

Pacientes y Métodos

Se revisaron 9.411 historias clínicas de pacientes operados con extracción del cristalino en la Clínica Barraquer entre los años 1980 y 1990, de las cuales se escogieron 415 historias (4.4%); estas historias corresponden a 667 ojos que tenían un seguimiento mínimo de 3 meses (promedio 31 meses) y que cumplían con la definición de miopía patológica empleada en el presente estudio, así: Longitud Axial mayor de 26.00 mm y/o esfera de la refracción afáquica menor o igual a + 8.00 D.

De este grupo, 107 historias clínicas correspondientes a 165 ojos (24.73%) tenían el cristalino transparente en el momento de la cirugía; todos estos pacientes excepto 1 - quien tenía el cristalino subluxado- fueron operados con fines refractivos, utilizando como técnica quirúrgica la EICC en 5 casos (3.03%), aspiración en 98 casos (59.39%), y EECC en 62 casos (37.58%); de estos últimos pacientes a 9 (14.5%) se les colocó L.I.O. de cámara posterior.

La agudeza visual fue evaluada utilizando las tablas de Snellen en el preoperatorio inmediato, 1 y 3 meses postoperatorios y anualmente desde entonces. También fueron evaluadas inmediatamente antes de realizar una capsulotomía posterior con láser de YAG y 1 semana después de la misma; finalmente, fue evaluada antes de cualquier cirugía de D.R. y 1 y 3 meses posteriormente a ésta.

Como antecedentes personales de importancia encontramos Hipertensión Arterial en 5 pacientes (3.03%), y Diabetes Mellitus en 1 paciente (0.6%); se encontró historia de D.R. en 3 pacientes (1.8%) entre los cuales se contaba 1 paciente con D.R. bilateral, un paciente con D.R. ipsilateral y 1 paciente

con D.R. contralateral. En 6 pacientes (4.24% de los ojos) se había realizado tratamiento con láser anteriormente, así: 4 casos con tratamiento ipsilateral y 3 casos contralateral (se desconoce la patología que fue tratada); a 2 casos se les había practicado crioterapia transconjuntival (1.21% de los ojos).

En el examen oftalmológico preoperatorio se encontró descrito en la historia la presencia de algún tipo de alteración retiniana inducida por la miopía, según se ilustra en la Tabla No. 1.

Entre los pacientes en quienes se encontró alguna anomalía en la retina periférica, a 10 ojos se les practicó tratamiento profiláctico con láser de argón, así: 6 ojos con Degeneración Reticular, 1 con un pequeño desgarro periférico, 2 con un pequeño agujero periférico reciente, y 1 con un desgarro en media periferia. En estos casos se practicó tratamiento profiláctico porque se consideraron lesiones de alto riesgo, ya que 5 de ellas tenían agujeros de espesor completo (por lo menos una de las degeneraciones Reticulares tenía un agujero; no hay información suficiente en las historias con respecto a la presencia o no de agujeros en las otras degeneraciones Reticulares).

Todos los pacientes fueron intervenidos con técnica quirúrgica semejante dentro de cada una de las modalidades anotadas, así:

- EICC: colgajo corneoescleral promedio de 163°, iridectomía periférica, aplicación de Alfa-Quimotripsina, y crioextracción del cristalino.

Tabla No. 1
Alteraciones retinianas inducidas por la miopía
Grupo general

| TIPO DE ALTERACION | No. OJOS | % |
|---|----------|------|
| Esclerocoroidosis Miópica Moderada a Severa | 116 | 70.3 |
| Degeneración en Baba de caracol | 51 | 30.9 |
| Degeneración Reticular | 16 | 9.7 |
| Mancha de Fuchs | 15 | 9.1 |
| Degeneración en Empedrado | 9 | 5.4 |
| Agujeros periféricos | 3 | 1.8 |
| Desgarros Periféricos | 3 | 1.8 |

- Aspiración del cristalino: se practicó con 2 paracentesis de 1.5 mm, discisión anterior con cuchillete, y aspiración hidrostática bimanual.

-EECC: colgajo corneoescleral promedio de 139°, capsulotomía anterior (en el 45.45% de los casos se realizó capsulotomía en abrelatas, en el 29.70% discisión de la cápsula anterior con lanza y en el 4.24% capsulorrexis; en el 20.6% de los casos no se encontró descrita la técnica), extracción del núcleo (mediante presión-contrapresión 70.9%, asa en el 16.12%, y cucharilla 8.06%) y aspiración de corticales.

Se realizó Iridectomía periférica en 43 de los casos de aspiración o EECC (26.06% del total de ojos) que en su mayoría correspondieron a cirugías difíciles.

Se presentó ruptura capsular intraquirúrgica en el 7.88% de casos (13 ojos), al 50% de los cuales se les realizó vitrectomía anterior.

De los pacientes sometidos a cirugía extracapsular o aspiración, a 56 (35%) se les opacificó secundariamente la cápsula posterior, lo cual requirió la apertura de la misma, bien fuera mediante discisión quirúrgica (11) o mediante láser YAG (45), en un período postquirúrgico promedio de 25.6 meses. De éstos, 6 ojos (10.71%) presentaron un desprendimiento de retina en un tiempo promedio de 9.16 ± 8 meses (Moda = 17.0) después del procedimiento.

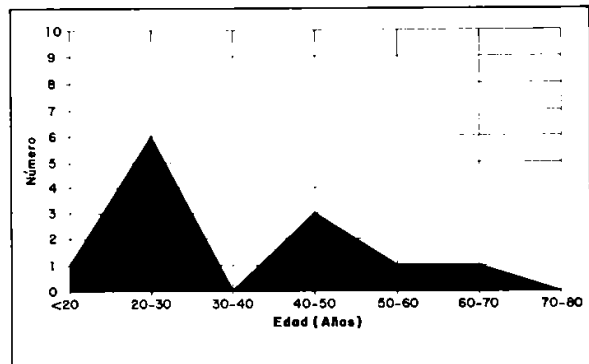
El control post-operatorio se realizó en todos los pacientes en los días 1, 3 y 15, y al final del primero y tercer mes; la mayoría de los pacientes fueron controlados al año de la cirugía, y un número considerable anualmente desde entonces.

Resultados

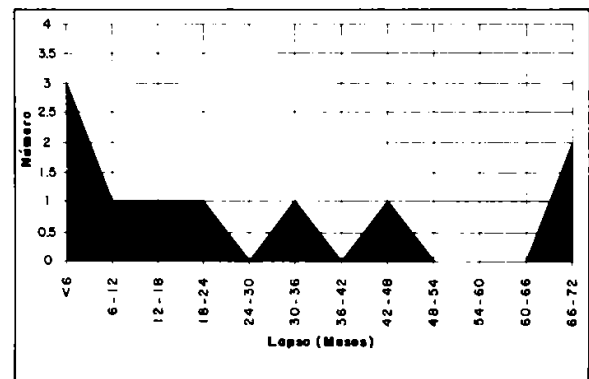
En el grupo total con cristalino transparente (165 ojos) se presentó desprendimiento de retina en 12 ojos (7.27%), correspondientes a 7 hombres y 5 mujeres, con una edad promedio de 34.1 ± 15.9 años (Gráfica No. 1). No se presentaron casos bilaterales.

De estos 12 ojos se les practicó Aspiración del cristalino a 9 pacientes y EECC a 3 pacientes; al 50% (6) de estos ojos se les había practicado capsulotomía posterior con láser YAG.

El lapso comprendido entre la cirugía de catarata y el D.R. fue de 30.7 ± 26.6 meses, con un 25% de casos presentándose durante los primeros 6 meses post-cirugía, y completando el 50% (6) en los primeros 2 años de postoperatorio (Gráfica No. 2). Es de anotar que no hay una diferencia estadísticamente significativa en el tiempo de presentación del D.R. entre los sometidos a capsulotomía postquirúrgica y los que no lo fueron.



Gráfica No. 1: Distribución por grupos de edad, grupo con desprendimiento de retina.



Gráfica No. 2: Lapso cirugía - D.r. (meses), grupo con desprendimiento de retina.

La incidencia de D.R. fue el doble en el grupo sometido a capsulotomía posterior o discisión capsular (10.71%) que en el grupo en el cual estos procedimientos no se realizaron (4.58%).

En promedio, la refracción preoperatoria fue de $-21.5 D \pm 6.65 D$ de esfera y $-2.66 D \pm 1.50 D$ de cilindro, y la postoperatoria fue de $-1.22 D \pm 3.08 D$ de esfera y $-2.2 D \pm 1.52 D$ de cilindro.

En este grupo que presentó D.R. la agudeza visual preoperatoria sin corrección fue 0.018 (Moda = 0.018) y con corrección fue de 0.24 ± 0.25 (Moda 0.1); en el grupo que no presentó desprendimiento de retina la agudeza visual preoperatoria sin corrección fue de 0.021 ± 0.027 y con corrección 0.252 ± 0.202 (Moda 0.2); no hay una diferencia estadísticamente significativa entre ambos grupos.

La distribución de la longitud axil promedio dentro de este grupo de pacientes con D.R. fue $31.07 \pm 1.8 \text{ mm}$ (Moda = 31), como se ilustra en la Tabla No. 2.

Tabla No. 2

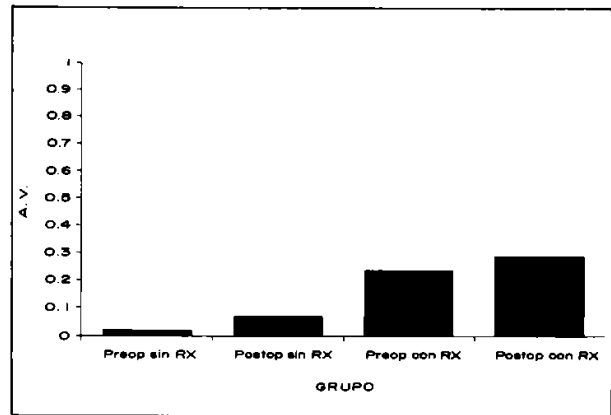
**Desprendimiento de retina postqx
Distribución por Longitud Axil**

| DESDE () | HASTA () | NUMERO | % |
|-----------|-----------|--------|---------|
| 26 mm | 28 mm | 0 | 0 % |
| 28 | 30 | 2 | 22.22 % |
| 30 | --- | 7 | 77.77 % |

El éxito anatómico en la cirugía de desprendimiento de retina se obtuvo en 9 casos (75%). En tres casos no se pudo reapplicar la retina, correspondientes a 1 caso que se presentó 6 años luego de la cirugía de cristalino, con un desprendimiento de retina antiguo de evolución desconocida; 1 que originalmente se presentó con un cristalino subluxado, y con múltiples Degeneraciones Reticulares el cual fue operado 2 veces de desprendimiento de retina sin éxito, y 1 que presentó el desprendimiento de retina 1 mes post-capsulotomía posterior con láser YAG (realizado en otro centro) y fue operado de retina en otro centro.

La agudeza visual sin corrección del grupo con desprendimiento de retina en el último control fue de 0.071 ± 0.08 (Moda = 0.018), y con corrección fue de 0.29 ± 0.36 (Moda = 0.018). No hay una diferencia estadísticamente significativa entre

las agudezas visuales pre y postquirúrgicas obtenidas en este grupo (Gráfica No. 3).



Gráfica No. 3: Agudeza visual pre-op (admisión) y post-op (final) sin y con corrección óptica, grupo con desprendimiento de retina.

Discusión

En el presente estudio hemos analizado la incidencia de presentación de desprendimiento de retina después de cirugía para extracción del cristalino transparente con fines refractivos en los pacientes miopes patológicos.

Este grupo de pacientes fue operado y seguido por un mismo equipo quirúrgico, con entrenamiento y conceptos muy similares, lo que descarta la alta variabilidad que presupone un trabajo quirúrgico en grupo.

Nuestro grupo -Clínica Barraquer- realiza extracción extracapsular simple o aspiración del cristalino en los pacientes miopes patológicos, en los que la cirugía corneal refractiva no proporciona corrección refractiva suficiente, con el fin de disminuir su severa limitación funcional.

Si bien era de esperar una mayor incidencia de alteraciones retinianas periféricas relacionadas con la alta miopía, es de anotar que esta es una escuella de segmento anterior, y la mayoría de estos exámenes fueron realizados por especialistas en segmento anterior. Sólo en los últimos años se han estado examinando estos pacientes en conjunto

con el departamento de retina.

Encontramos una incidencia de D.R. postquirúrgico del 7.27% de los ojos intervenidos. Nos llama la atención la aparente magnitud esta cifra ya que la mayoría de las cirugías dejaron la cápsula posterior intacta (96.97%), y en este tipo de cirugías se ha reportado la incidencia de D.R. en el rango del 0.66% al 2.17% (5, 7). Sin embargo, al observar la gráfica de presentación temporal de el D.R., se observa que hay un grupo tardío (41.65% de los casos) que se presenta luego de los 2 años de seguimiento; la mayoría de los trabajos reportados no realizan un seguimiento tan largo (5, 7).

Si aceptamos que existe una relación entre la cirugía de cristalino y el momento de presentación del D.R. entonces tenemos que excluir de nuestra casuística el 50% de los pacientes porque tuvieron el D.R. más de 2 años después, lo que consecuentemente baja nuestra incidencia a 3.63% es decir 6 casos entre 165 pacientes. Es probable que en este grupo que presenta D.R. tardío, la etiología sea diferente, en el sentido de que ha habido tiempo para que se produzcan una serie de cambios no sólo mecánicos -los cuales son inmediatos- sino bioquímicos en el vítreo (tales como alteraciones en la concentración de glicosaminoglicanos), los cuales se traducen a su vez en variaciones en las fuerzas ejercidas por éste sobre la retina periférica.

Al igual que otros grupos lo han reportado, encontramos que la incidencia de desprendimiento de retina es mayor en los pacientes más jóvenes; en este grupo el 58% de los pacientes son menores de 30 años, mientras que en el grupo que no presentó desprendimiento de retina solo el 31.5% de los pacientes son menores de 30 años.

Consideramos que la consistencia de este hallazgo en los diferentes reportes así como en el nuestro es reflejo de dos factores:

- Diferencia en la magnitud de la sinéresis vítrea la cual, además de ser inducida por la miopía misma, aumenta de una manera directa con la edad del paciente- tal como lo hace en los pacientes no miopes.
- Mientras más joven sea el paciente cuando llega

a "cumplir" con los requisitos diagnósticos de miopía patológica quiere decir que el proceso en ese individuo es más agresivo, pues necesitó menos tiempo para llevarlo a una longitud axial determinada.

También semejante a lo previamente reportado por otros estudios, la probabilidad de presentar un desprendimiento de retina postquirúrgico en este grupo de pacientes disminuye marcadamente con el paso del tiempo. Así, el 25% de los pacientes que presentaron un D.R. lo hicieron en los primeros 6 meses; luego de esto, fueron necesarios 18 meses más, para que otro 25% de pacientes presentara el D.R.

No encontramos relación estadística alguna entre La presencia de ruptura accidental de la cápsula posterior durante la cirugía extracapsular y la presentación de un D.R. en el postoperatorio. Sin embargo, la incidencia de D.R. fue el doble en el grupo sometido a capsulotomía posterior/discisión (10.71%) que en el grupo en cual no se realizaron estos procedimientos (4.58%), lo cual sugiere una asociación directa entre la ruptura post-quirúrgica de la cápsula posterior y la incidencia de D.R.

A diferencia de lo publicado por otros cirujanos, nuestros resultados quirúrgicos en la cirugía de retina en miopes patológicos es buena, tanto desde el punto de vista éxito anatómico (75% de reapiación) como funcional (A.V. promedio con corrección = 0.29).

Según se pudo leer en nuestros resultados no hay diferencia significativa entre la agudeza visual pre-operatoria en la consulta inicial y la A.V. final post-operatoria de los pacientes que desarrollaron D.R.. Esto significa que, estadísticamente hablando, los pacientes que presenten un postoperatorio complicado por un D.R. no quedarán con una agudeza visual peor que la original, y en cambio se beneficiarán de la magnificación de la imagen aportada por la discontinuación de la corrección óptica negativa de alto poder por su miopía.

Es de anotar que de la población general tan solo a 9 pacientes se les puso lente intraocular, pero ninguno de los pacientes con D.R. tenía pseudofaquia.

Conclusiones

Los pacientes de más alto riesgo de desarrollar un desprendimiento de retina son los menores de 30 años. La mayor diferencia encontrada entre los pacientes con D.R. y los que no lo presentaron fue la edad (58% menores de 30 años); la longitud axial no se mostró como significativa, ya que el 77% de los pacientes del grupo total tenían más de 30.0 mm.

Es un hecho que la extracción del cristalino en miopes patológicos induce D.R.. Por esta razón, el paciente debe ser particularmente bien instruido acerca de los riesgos y beneficios de esta cirugía. Así mismo, esta técnica quirúrgica puede ser abordada por el cirujano de segmento anterior siempre y cuando éste haga parte de un equipo oftalmológico multidisciplinario donde cuente en to-

do momento con la colaboración de un departamento de retina.

Cuando la técnica quirúrgica es adecuada, la cirugía para corregir el desprendimiento de retina en miopes patológicos afáquicos, tiene un muy buen resultado. La recuperación de A.V. de los pacientes miopes patológicos que han sido intervenidos con extracción del cristalino es excelente; cuando presentan desprendimiento de la retina y son operados adecuadamente, su recuperación visual es satisfactoria, siendo en general igual o mejor a la que tenían antes de la extracción del cristalino.

Consideramos que la extracción del cristalino como aproximación refractiva puede ser realizada en pacientes con una longitud axial mayor de 29 mm, visión corregida inferior al 50%, edad superior a 30 años, y además visión próxima sin corrección de 100% a una distancia no inferior de 10 cms para obtener un buen resultado visual.

Abstract

A prospective study was performed to establish the incidence of Retinal Detachment (RD) among 107 pathologically myopic patients (165 eyes) who underwent clear lens extraction. The techniques employed were ICCE (3.03%), Aspiration (59.39%) and ECCE (37.58%); average follow-up was 31 months. A RD developed in 12 eyes (7.27%), at an average of 30.7 ± 26.6 months post-operatively; the mean age of these patients was 34 yrs.

We found a clear association between a postoperative YAG/surgical posterior capsulotomy and the incidence of RD (10.71% vs 4.58%), but not between the intraoperative rupture of the posterior capsule and the anterior incidence of RD.

Visual acuities were measured with Snellen acuity charts. Initial corrected visual acuity in the group with RD was 0.24 ± 0.25 D and that on the last control was 0.29 ± 0.36 D (NS when compared to the group without RD). The retina was reattached in 75% of the cases. Guidelines for the proper selection of these patients are suggested.

Referencias

1. Goldberg, M.F. Clear Lens Extraction for Axial Myopia. *Ophthalmology*, 94: 571 - 582, 1987.
2. Hyams, S.W., Bialik, M., Neumann, E. Myopia-aphakia. I. Prevalence of retinal detachment. *Brit. J. Ophthalmol.* 59: 480 - 482, 1975.
3. Rodríguez, A., Gutiérrez E., Alvira, G. Complications of clear lens extraction in axial Myopia. *Arch. Ophthalmol.* 105: 1522 - 1523, 1987.
4. Luisky M., Winberger, D., Ben-Sira, I. The prevalence of retinal detachment in aphakic high myopic patients. *Ophth. Surg.* 18: 444 - 445, 1987.
5. Jaffe: *Cataract surgery and its complications*, 5 th ed., Chp. 30. Retinal detachment in aphakia and pseudophakia. The C.V. Mosby Company, 1990.
6. Clayman, H., Jaffe, N., Light, D., Jaffe, M., Cassady, J. Intraocular lenses, axial length, and retinal detachment. *Am J Ophthalmol* 92: 778 - 780, 1981.
7. Jaffe, N., Clayman, H., Jaffe, M. Retinal detachments in myopic eyes after intracapsular and extracapsular cataract extraction. *Am J Ophthalmol* 97: 48 - 52, 1984.
8. Ruben, M., Rajpurohit, P. Distribution of myopia in aphakic retinal detachments. *Brit J Ophthal* 60: 517 - 521, 1976.
9. Irvine, A. The pathogenesis of aphakic retinal detachment. *Ophthalmic Surgery* 16: 101 - 107, 1985.
10. McPherson, A., O'Malley, R., Bravo, J. Retinal detachment following late posterior capsulotomy. *Am J Ophthalmol* 95: 593 - 597, 1983.
11. Rickman-Barger, L., Florine, C., Larson, R., Lindstrom, R. Retinal detachment after Neodymium: YAG laser posterior capsulotomy. *Am J Ophthalmol* 107: 531 - 543, 1989.
12. Hyams, S.W., Neumann, E., Friedman, Z. Myopia-aphakia II. Vitreous and peripheral retinal. *Brit J Ophthalmol* 59: 483 - 485, 1975.