

"Enviado para conmemorar el centenario del nacimiento del profesor Ignacio Barraquer y Barraquer".

## VITRECTOMIA EN LAS INFLAMACIONES DEL VITREO

LUIS A. OSORIO<sup>1</sup>

Brasil

### ABSTRACT:

A study is made about twelve patients with vitreal inflammation so distributed: Five with bacterial endophthalmitis, two with fungal endophthalmitis, three with parasitic endophthalmitis and two with bridges and membranes as complications.

### INTRODUCCION:

La indicación precisa de la vitrectomía y de los antibióticos en el tratamiento de las inflamaciones del vítreo todavía resulta un problema controvertido. La vitrectomía cuando es combinada con antibióticos consigue controlar en forma más rápida las inflamaciones vítreas. El empleo intraocular de esta combinación, vitrectomía más antibióticos, ya ha salvado muchos ojos en estos últimos años.

La vitrectomía tiene importante papel en la remoción de la infección vítreo provocada por los agentes patológicos intra-oculares, bacterianos, micóticos y parasitarios.

La inflamación vítreo se presenta inicialmente en forma localizada o difusa. En la forma difusa ella se confunde con la panofalmitis que es una reacción purulenta de todas las estructuras intra-oculares con destrucción total de todos sus elementos celulares. En la forma localizada se caracteriza por la endofalmitis cuando el proceso purulento queda limitado constituyéndose un

---

1. Profesor titular de la Universidad Federal del Río Grande del Sur, Brasil.

verdadero absceso intra-vítreo. Una de las principales indicaciones de la vitrectomía en la inflamación vítrea está precisamente en la remoción de los abscesos. Claro que la vitrectomía deberá ser hecha antes de la destrucción total de las membranas vecinas (retina, cuerpo ciliar y coroides).

La vitrectomía no es un proceso inofensivo, ella puede ocasionar severas complicaciones, exacerbando el proceso inflamatorio del vítreo.

En la inflamación del vítreo hay una infiltración celular con destrucción de su red estructural y producción de opacidades y bridas. Al iniciarse aparecen puntos blancos, brillantes, causados por difracción luminosa de sus células que después se juntan formando placas de forma estrellada, en cometa, filamentosas o en faja.

Cuando la barrera hemato-vítrea está amenazada de ser destruida por la inflamación, la vitrectomía ejerce un importante papel en la remoción y eliminación de los gérmenes y toxinas residuales que producirían bridas y membranas, evitando así futuros desprendimientos de retina por tracciones.

La vitrectomía en caliente precisa ser formalmente contraindicada por los peligros de la diseminación y exacerbación de la inflamación vítrea. Es recomendable antes de la vitrectomía hacer una paracentesis de la cámara anterior y punción en el vítreo por la pars plana con la finalidad de obtener el cultivo del material y así determinar el germen etiológico y su grado de virulencia responsables por la infección. A través de la misma paracentesis se inyecta gentamicina para dominar y controlar previamente la virulencia de los gérmenes y sólo después se ejecuta la vitrectomía, con menos riesgo de posibles complicaciones. De acuerdo con mi experiencia he verificado que la neovascularización intra-vítrea constituye la complicación fatal para la integridad del globo ocular. La vitrectomía en las inflamaciones vítreas debe ser hecha siempre en forma selectiva.

**Nociones de las inflamaciones del vítreo:** Es importante considerar el papel de las células vítreas (hialocitos) en la patogenia del proceso inflamatorio. Estas células son llamadas de hialocitos (hialo) son células transparentes iguales al vidrio.

¿Cómo se comporta el vítreo frente a una inflamación intra-ocular? la existencia de macrófagos en el vítreo humano no es ninguna novedad. La reacción inflamatoria determina un estímulo de los macrófagos para que actúen contra los agentes agresores. La fagocitosis es el resultado de una acción

## VITRECTOMIA EN LAS INFLAMACIONES DEL VITREO

ejercida por las funciones típicas de la microglia. La migración de los macrófagos es hecha también por la sangre de los vasos de la retina.

La microglia fue descrita por primera vez por el consagrado científico de España Río Ortega y recibió por unanimidad de los autores contemporáneos el nombre de células de *Ortega*.

La microglia en el vítreo vive de la misma manera como en el sistema nervioso, con las células migradoras que fagocitan los diferentes detritos celulares. La microglia en este delicado proceso inflamatorio del vítreo sufre varias transformaciones hasta llegar a una célula de forma redondeada con vacuolas conteniendo sustancias fagocitadas.

### FASES DE LA MICROGLIA Y FAGOCITOSIS EN EL VITREO

1) Microglia normal en la retina

2) Microglia migrando de la retina para el vítreo

3) Microglia deja la retina y penetra en el vítreo

4) Microglia en forma de vara migrando para el vítreo

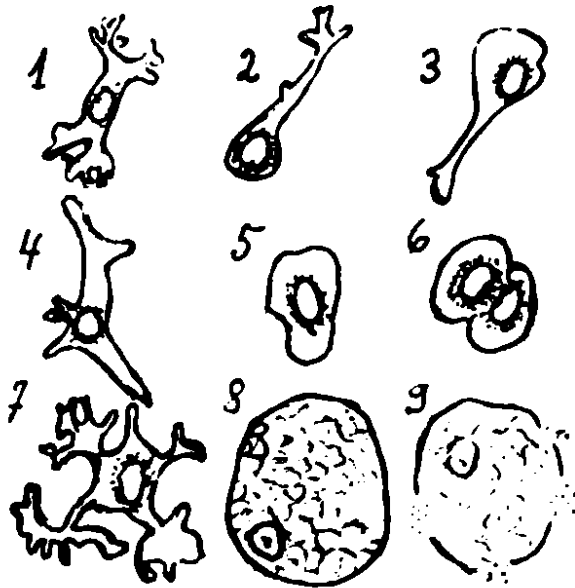
5) Microglia en reposo en el interior del vítreo

6) Microglia en mitosis en el interior del vítreo

7) Fase inicial de la fagocitosis con pseudópodos

8) Fase tardía de la fagocitosis

9) Degeneración final de las células del vítreo.



Para WOLTER es correcto llamar esta microglia de macrófagos del vítreo. La inflamación vítreo altera su transparencia, modificando su aspecto y su composición química dejándolo turbio, opaco, purulento, nebuloso y terminando por liquificarlo.

**Resultados de mis experiencias personales:** Consisten en el empleo de la vitrectomía en diferentes casos clínicos portadores de las inflamaciones vítreas.

## **VITRECTOMIA Y ENDOFTALMIA BACTERIANA**

La endoftalmia bacteriana se presenta primero localizada en determinada parte del vítreo formando un verdadero absceso. La inflamación no llega a la coroides y la gravedad de la infección depende mucho del grado de virulencia del agente bacteriano. El ojo se presenta generalmente calmado, pero en algunas ocasiones tiene un hipopion de color amarillo semejante a un exudado organizado que responde perfectamente al uso de antibióticos y corticoides, aclarando el vítreo en un espacio de tiempo de dos a seis meses.

Delante de un caso de absceso del vítreo está indicado hacer la vitrectomía en las primeras 72 horas con la finalidad de sacar la colección purulenta del interior del vítreo.

Los buenos resultados de la vitrectomía dependen mucho de la virulencia del agente etiológico, del tiempo de evolución transcurrido, del proceso inflamatorio y de la asociación terapéutica sistémica antibiótico + corticoide.

## **VITRECTOMIA Y ENDOFTALMIA FUNGICA**

La reacción vítrea en la endoftalmitis fúngica ha revelado ser muy intensa con la formación de focos granulomatosos de coroidorretinitis en el polo posterior. La terapéutica con anfotericina B se ha mostrado tóxica con problemas renales. La inyección intra-vítrea de antibióticos preconizada por PEYMAN y colaboradores, fue inoperante y los resultados con la vitrectomía fueron decepcionantes.

## **VITRECTOMIA PARA LA EXTRACCION DE PARASITOS INTRA-VITREOS CON ENDOFTALMITIS PARASITARIA**

En la **cisticercosis vítrea**: el parásito pasa al interior del vítreo destruyendo toda su red estructural. Es necesario trabajar con la máxima urgencia sacando el cisticerco lo más rápido posible para que el vítreo no se torne completamente desorganizado y liquificado.

En la **miasis vítrea** las formas internas anteriores vienen acompañadas de hipopion e inflamación vítrea en un porcentaje de 60% de los casos. Las miasis internas posteriores son más raras y vienen acompañadas de intensa uveitis con organización vítrea.

En estos casos la vitrectomía estará indicada para destruir las bridas y membranas vítreas.

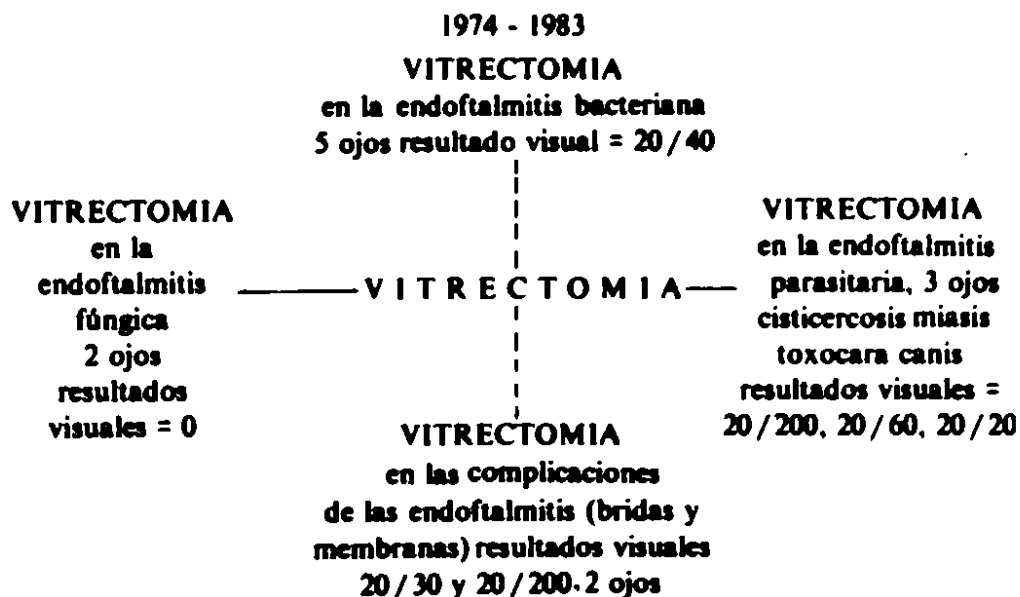
## VITRECTOMIA EN LAS INFLAMACIONES DEL VITREO

En la *toxocara canis* el diagnóstico ocular tiene su base principalmente en los hallazgos oftalmoscópicos por ser la infección generalmente subclínica. Estos tres aspectos oftalmoscópicos se presentan en la forma de granuloma del polo posterior sin inflamación activa del vítreo y con desprendimiento de la retina en la zona peri-granulomatosa o con masas inflamatorias periféricas con células y exudados libres en el vítreo o con endoftalmitis difusa por la presencia de la larva de *toxocara canis* provocando reacción inflamatoria del vítreo, a veces membrana ciclítica, desprendimiento de la retina y pérdida total de la visión.

### VITRECTOMIA DE LAS BRIDAS Y MEMBRANAS VITREO-RETINIANAS DE ETIOLOGIA INFLAMATORIA

Las bridas y membranas son formadas por una camada acelular cubierta de células, algunas con elementos vasculares, varía en espesor, extensión y localización. Existen bridas y membranas transparentes, otras que parecen velos y otras densas y opacas dificultando la visualización del fondo del ojo. Las bridas y membranas acostumbra estar envueltas por un gel vítreo que debe ser cortado con tijera y removido cuidadosamente por aspiración de la adherencia formada con la retina. La tracción de las bridas y membranas sobre la retina exige providencias urgentes con la finalidad de ser evitado el desprendimiento de retina. Las bridas y membranas deben ser integralmente removidas con la vitrectomía.

### RESULTADOS CON LA VITRECTOMIA EN LAS INFLAMACIONES DEL VITREO



## CONCLUSIONES

1. La presencia de vitreitis significa gran alteración de la barrera retina-vítreo.
2. La vitrectomía en las inflamaciones vítreas tiene indicaciones específicas.
3. Es indispensable identificar previamente los gérmenes etiopatogénicos responsables por la inflamación vítrea a través del laboratorio para demostrar la superioridad de la indicación de la vitrectomía.
4. La vitrectomía caliente nunca debe ser practicada por peligro de una grave exacerbación del proceso inflamatorio del vítreo.
5. La vitrectomía en las inflamaciones severas del vítreo contribuye para acentuar un desequilibrio biológico mayor del ojo y atrofia del globo ocular.

## RESUMEN

El autor presenta un estudio de 12 pacientes con diferentes endoftalmitis con inflamaciones del vítreo tratados con vitrectomía + antibióticos concluyendo que los resultados visuales dependen del empleo de la vitrectomía en el momento preciso, verificando previamente por el laboratorio la virulencia de los agentes patológicos.

## SUMMARY

The author presents a study about twelve patients with endophthalmitis which were treated by vitrectomy, concluding that the visual results depended on the utilization of vitrectomy in the precise moment and the pathogenic agent's virulence.

## REFERENCIAS

1. COMBE, J. C., BOIRON, M., MOREL, N., DUHAMEL, CH., LECOQ, P.J.: *A propos d'un cas de myiase endoculaire postérieure, intérêt de la vitrectomie*. Bull. Soc. Opht. de Fr. Vol. LXXXII. 919-921. Nos. 6-7, Juin-juillet, 1982.
2. COTTINGHAM, A. J. Jr., FOSTER, R. K.: *Vitrectomy in endophthalmitis results of study using vitrectomy in intraocular antibiotic or a combination of both*. Arch. Opht. Vol. 94: 2078. 1976.

### VITRECTOMIA EN LAS INFLAMACIONES DEL VITREO

3. EICHENBAUM, D. M., JAFFE, N. S., CLAYMAN, H. M. y cols.: *Pars plana vitrectomy as a primary treatment for acute bacterial endophthalmitis*. Am. J. Ophth. Vol. 86: 167, 1978.
4. FOSTER, R. K., ABBOTT, R. L., GELENDER, R.: *Management of infections endophthalmitis*, OPHTHALMOLOGY. Vol. 87: 313-318, 1980.
5. HUTTON, W. L., VAISER, A., SNYDER, W. B.: *Pars plana vitrectomy for removal of intravitreal cysticercus*. Am. J. Ophth. Vol. 81 (5): 571, 1976.
6. HAGLER, W. S., POLLARD, Z. P., JARRET, W. N., DONNELLY, E. H.: *Results of surgery for ocular toxocara canis*, OPHTHALMOLOGY. Vol. 88, No. 10: 1081-1086, October, 1981.
7. HIRANG, K., PEYMAN, G. A., GETRICK, J. MC.: *Vitrectomy in experimental endophthalmitis*. OPHTHALMIC SURGERY. Vol. 10: 84-86, 1979.
8. LIMON, S., LOMBARDO, J. P., BLOCH-MICHEL, E.: *A propos de deux cas d'endophthalmies a candida albicans traitées par vitrectomies chez des heroinomes*. Bull. Soc. D'Ophth. de Fr. Vol. LXXXI, No. 12: 1163-1165, 1981.
9. MAY, D. R., PEYMAN, G. A.: *Endophthalmitis after vitrectomy*. Am. J. Ophth. Vol. 81, No. 4: 520-521, 1976.
10. OSORIO, L. A.: *Algunos tópicos en la cirugía del vítreo*. Arch. Soc. Oftal. Optom. 13: 185-192, 1979.
11. PULHORN, G., TEICHMANN, K. D., TEICHMANN, I.: *Intraocular fibrous proliferation as an incisional complication in pars plana vitrectomy*. Am. J. Ophth. Vol. 83: 810, 1977.
12. PEYMAN, G. A., SANDERS, D. R., GOLDBERG, M. F. *Advances in uveal surgery, vitreous surgery and the treatment of endophthalmitis*. Appleton, century y crofts publ., New York, 1975.
13. PERINA, B., KURZ, G. H., MITI, R. N.: *Unsuspected fungal endophthalmitis diagnosed in vitrectomy specimen*. Brit. J. Ophth. Vol. 60: 614, 1976.
14. PEYMAN, G. A., SANDERS, D. R.: *Advances in uveal surgery, vitreous surgery and the treatment of endophthalmitis*. West Nyack, New Jersey. Prentice-Hall, Inc., 1975.
15. PEYMAN, G. A., VASTINE, D. W., J. G.: *Vitrectomy in exogenous candida endophthalmitis*. Albrecht von Graefe Arch. Klin. Ophthal. Vol. 197: 55, 1975.
16. PEYMAN, G. A., RAICHAND, M., BENNETT, T. O.: *Management of endophthalmitis with pars plana vitrectomy*. Brith. J. Ophth. Vol. 64: 472-475, 1980.
17. PERRAUT, L. E., BLEIMAN, B., LYONS, J.: *Successful treatment of candida albicans endophthalmitis with intravitreal amphotericin B*. Arch. Ophth. Vol. 99: 1565-1567, 1981.

**LUIS A. OSORIO**

18. ROBERTSON, D. M., RILEY, F. C., MICHELS, R. G.: *Pars plana vitrectomy in the management of endogenous candida endophthalmitis*, Am. J. Ophth. Vol. 82: 699-704, 1976.
19. STERN, G. A., FETKERNHORN, C. L., O'GRADY, R. P.: *Intravitreal amphotericin B. treatment of candida endophthalmitis*, Arch. Ophth. Vol. 95: 89-93, 1977.
20. SNIP, R. C., MICHELS, R. G.: *Pars plana vitrectomy in the management of endogenous candida endophthalmitis*, Am. J. Ophth. Vol. 82: 699, 1976.
21. WOLTER, J. R.: *The macrophages of the human vitreous*, Am. J. Ophth. Vol. 49, No. 5, Part II: 1185/99-1183/107, May, 1960.