

## RESULTADOS DE LA QUERATOMILEUSIS HIPERMETROPICA

JOSE I. BARRAQUER, M. D.  
Bogotá - Colombia

La queratomileusis hipermetrópica es, hoy día, la única intervención **autoplástica y extraocular** capaz de aumentar el poder dióptrico de la córnea, incurvando el radio de su superficie anterior, con el fin de corregir o disminuir la ametropía hipermetrópica, ya sea congénita o consecutiva a afaquia (Fig. 1).

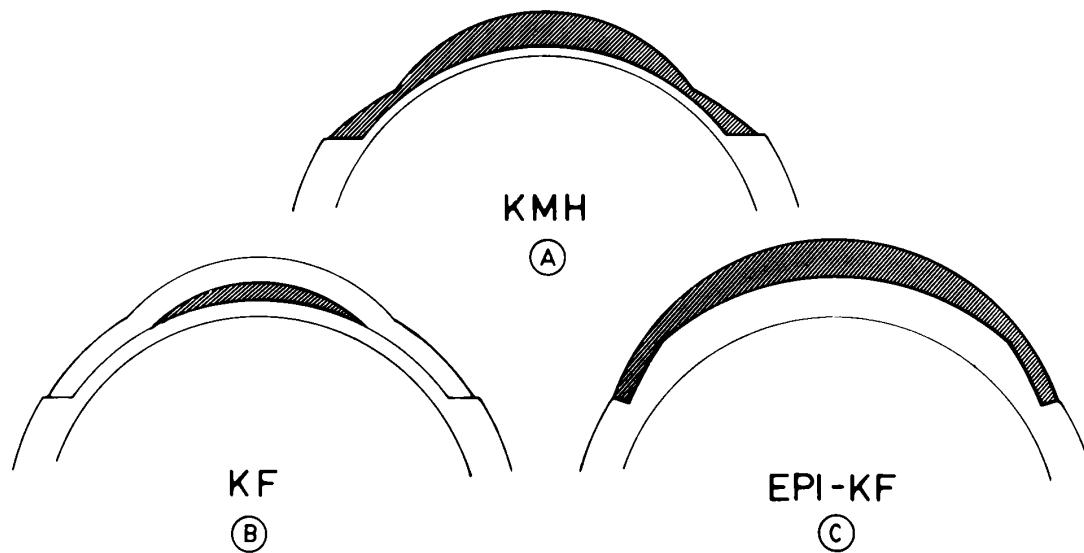


Fig. 1. Esquemas de las técnicas de queratoplastia refractiva hipermetrópica.

A) KMH-Queratomileusis hipermetrópica. Las capas anteriores de la córnea han sido modificadas por su lado parenquimatoso, para aumentar su poder refractivo.

B) KF-Queratofaquia. Un lenticulo de tejido corneal se introduce en el espesor de la córnea, para modificar el radio de su superficie anterior.

C) Epi KF-Epiqueratofaquia (Kaufman). Un lenticulo de tejido corneal, con poder dióptrico positivo, se sutura sobre la córnea previamente desepitelizada.

No entraremos en detalles de la técnica quirúrgica, cálculos, infraestructuras, etc. necesarios para la cirugía, ya que estos han sido ampliamente descritos en otros trabajos<sup>1</sup>. Únicamente haremos hincapié en algunos pasos fundamentales y en los progresos realizados como consecuencia del estudio de los resultados, accidentes y complicaciones acaecidos en 1980 y 1981.

Para realizar esta operación, con el microqueratomo se reseca de las capas anteriores de la córnea un disco de tejido corneal de caras paralelas, de 8.50 a 9.00 mm de diámetro y de 0.40 a 0.48 mm de espesor. Sólo en caso de desearse muy bajas correcciones, puede obtenerse un disco de 0.35 mm de espesor.

Una vez medido el disco en sus condiciones físicas, se procede a su preservación, con el objeto de disminuir los daños inherentes a la congelación a que será sometido, al mismo tiempo que se tiñe con un colorante vital para mejorar su visualización durante las maniobras extracorpóreas subsiguientes. La preservación consta de dos tiempos. El primero de ellos es la desecación, la cual se realiza por exposición del tejido corneal a una corriente de aire filtrado por espacio de 1 o 2 minutos, con el fin de reducir su contenido de agua. En el segundo, se introduce en una solución criopreservadora, para disminuir el tamaño de los cristales intra y extracelulares que se formarán al congelar el tejido.

Medido nuevamente el disco (ya criopreservado), se coloca sobre una superficie cóncava, de radio conocido, llamada base, sobre la cual se congela, con el fin de endurecerlo y hacer posible su talla óptica en el criotorno, por su cara parenquimatosa, utilizando los datos suministrados por un computador alimentado con los datos del paciente y del disco corneal.

Aunque tradicionalmente realizábamos la medición del disco corneal con espesímetros mecánicos, durante algún tiempo empleamos espesímetros ultrasónicos, para evitar el error que podría proceder de la compresión del tejido por acción del resorte del espesímetro. Como los datos obtenidos por ambos métodos son idénticos, continuamos empleando el método mecánico, por su mayor sencillez.

Como quiera que para obtener un lente positivo, el radio a que debe tallarse la cara posterior del disco es mayor que el radio de la superficie anterior, la talla de la superficie posterior debe tener siempre un diámetro menor que el del disco corneal, resultando, por consiguiente, un lente lenticulado. En este lenticulo debe diferenciarse la zona óptica ( $Z_o$ ) y una zona periférica o aleta. La zona de

## RESULTADOS DE LA QUERATOMILEUSIS HIPERMETROPICA

unión entre la zona óptica y la zona periférica se denomina zona de intersección (Zi). Cuanto más delgada es la zona de intersección, mayor puede ser la dimensión de la zona óptica (Fig. 2). Sin embargo, como veremos más adelante, existen límites que no deben sobrepasarse, por necesidades fisiológicas de la córnea.

### INDICACIONES

Esta cirugía está indicada en todos aquellos casos de fuertes hipermetropías —monoculares o binoculares— que por una u otra razón no pueden beneficiarse de los métodos tradicionales para corrección de ametropías. Las principales indicaciones son la hipermetropía congénita, la hipermetropía postafaquia y los pacientes que deben ser intervenidos de catarata, que desean tener un cierto grado de visión útil sin corrección.

### FACTORES DE CONTRAINDICACION

La intervención está contraindicada en todos aquellos casos en que, por uno u otro motivo, la cirugía corneal se halla contraindicada. Además, son contraindicación las ametropías menores de 5 dioptrías, los ojos irritados, pupilas descentradas, córneas patológicas, córneas cuyo espesor es inferior a 0.50 mm o irregular, córneas cuyo radio de curvatura es menor de 7.2 mm o mayor de 8.5 mm, córneas con un diámetro superior a 11.50 mm, glaucoma, hiposecreción lagrimal acentuada, ambliopía irreductible, globos en período de desarrollo, hendidura palpebral insuficiente, globo ocular muy enoftálmico o demasiado pequeño para una correcta adaptación del anillo neumático. Otra contraindicación es la necesidad imperiosa de una rápida recuperación visual.

Las razones de las contraindicaciones son obvias y, si bien algunas de ellas son relativas, siempre deben tenerse presentes para considerar el caso con el mayor cuidado antes de sentar la indicación quirúrgica.

### RESULTADOS

Durante los años de 1980 y 1981, fueron intervenidos 10 casos de hipermetropía congénita, en los cuales la agudeza visual sin corrección mejoró en un 298.85% y la ametropía esférica se redujo un 77.51%, mientras que el astigmatismo aumentó en 0.15 dioptrías y la visión con corrección de la ametropía residual mejoró en un 50.00% (Tabla I).

**TABLA I**  
**PROMEDIOS KM EN HIPERMETROPIA**  
**1980-1981**

Edad promedio = 24.4 años (14 a 39)

Observación promedio = 6 meses (1 a 24)

	VISION S / C	ESFERICO	CILINDRO	VISION C / C
PREOPERATORIO	0.14 (0.02 a 0.40)	+8.76 (6.25 a 10.75)	-1.95 (1.00 a 4.00)	0.42 (0.08 a 0.90)
POSTOPERATORIO	0.41 (0.15 a 0.80)	+1.97 (-0.50 a +5.25)	-2.10 (1.00 a 4.25)	0.63 (0.30 a 1.00)
MODIFICACION	+0.27 +292.85%	-6.79 -77.51%	+0.15 +7.69%	+0.21 +50.00%

## RESULTADOS DE LA QUERATOMILEUSIS HIPERMETROPICA

Durante el mismo período de tiempo la intervención se realizó en 14 ojos afáquicos; en 13 pacientes monocularmente y en 1 binocularmente. En todos ellos existía intolerancia para el uso de la corrección óptica o del lente de contacto, por lo que estos pacientes consideraban su ojo afáquico como inútil. En estos casos, el promedio de mejoría de la visión sin corrección fue de 950.00%, la ametropía se redujo en 74.10%, el astigmatismo aumentó en 0.81 dioptrías y la visión con corrección permaneció aproximadamente igual que la preoperatoria (+3.2%), ya que esta era satisfactoria con el uso de la corrección (que no era tolerada) antes de la intervención (Tabla II).

El grupo de operaciones combinadas de catarata y KM hipermetrópica comprende 111 casos, de los cuales hubo que excluir 4 del estudio. El primero de ellos por falta de suficiente control postoperatorio, el segundo porque la intervención no pudo realizarse debido a abertura de la cámara anterior con el microqueratomo, el tercero por no haberse podido realizar la talla corneal por una falla eléctrica de los circuitos de congelación del criotorno, que no pudo ser reparada en un tiempo razonable, y el cuarto porque la talla fue incompleta debido a desprendimiento del lentículo al final de la misma, cuando erróneamente creímos que esta ya se había completado. Los tres últimos casos quedaron con visión normal con la corrección óptica propia de la afaquia.

Los promedios de los resultados de los 107 casos restantes se hallan recogidos en la Tabla III. En el grupo de 1980, que abarca 67 casos, el promedio de visión fue de 0.21 sin corrección y 0.71 con corrección, mientras que en el de 1981 fue de 0.23 sin corrección y 0.68 con corrección. Estas cifras son dicentes, si se tiene en cuenta la diferencia en el tiempo de observación, el cual fue de 9.62 meses en el grupo de 1980, contra únicamente 4.16 meses en el de 1981. El porcentaje de pacientes con visión corregida igual o superior a 0.50 fue de 77.27% en el primer grupo y de 72.05% en el segundo. Si de este grupo se excluyen los casos con menos de 2 meses de observación, la visión igual o superior a 0.50 asciende a 88.23%.

La agudeza visual postoperatoria se halla en relación directa con el tiempo transcurrido después de la intervención. En este sentido, los promedios son los siguientes:

A los 30 días	0.31 (de 0.10 a 0.40)
A los 90 días	0.64 (de 0.40 a 0.90)
A los 180 días	0.71 (de 0.40 a 0.80)
A los 18 meses	0.83 (de 0.67 a 1.00).

**TABLA II**  
**PROMEDIOS KM EN AFAQUIA - OPERACION SECUNDARIA**  
**1980-1981**

Edad promedio = 32.07 años (6 a 76)

Observación promedio = 7.14 meses (1 a 24)

	VISION S / C	ESFERICO	CILINDRO	VISION C / C
PREOPERATORIO	0.02	+14.86 (11.75 a 18.25)	-1.11 (0.00 a 2.75)	0.62 (0.02 a 1.00)
POSTOPERATORIO	0.19 (0.05 a 0.50)	+3.85 (-1.00 a +7.25)	-1.92 (0.00 a -3.00)	0.64 (0.30 a 1.00)
MODIFICACION	+0.17 +950.00%	-11.01 -74.10%	+0.81 +7.30%	+0.02 +3.20%

RESULTADOS DE LA QUERATOMILEUSIS HIPERMETROPICA

TABLA III

PROMEDIOS CATARATA + KM  
1980-1981 (107 casos)

Edad promedio = 58.57 años (30 a 81)  
Observación promedio = 7.70 meses (1 a 23)

	Agudeza s/c	Equiv. esfer.	Agudeza c/c	RF	ZO	ZI
PROMEDIOS	0.22	2.48	0.60	6.23	5.91	0.12
DESVIACION STANDARD	0.14	2.97	0.19	0.33	0.38	0.016
VARIACION	0.02	8.77	0.039	0.108	0.140	0.002

No publicaremos el detalle de estos casos, por haber sido ya hecho en otro lugar<sup>2</sup>. Unicamente expondremos las conclusiones que se desprenden de su estudio.

Si clasificamos todos estos casos por la incurvación inflingida a la córnea, vemos que los casos con un radio final mayor de 5.85 presentan la mejor agudeza visual, mientras que esta disminuye si la incurvación es mayor (Tabla IV).

TABLA IV  
CATARATA + KM -1980  
A. V. SEGUN RADIO FINAL

Rf (mm)	VISION
Mayor de 6.00 .....	0.63
Menor de 6.00.....	0.54
Mayor de 5.85.....	0.63
Menor de 5.85.....	0.52

Si clasificamos las agudezas por el diámetro de la zona óptica<sup>3</sup>, podemos también observar que a mayor zona óptica corresponde también una mejor agudeza visual (Tabla V). De ello se desprende que el límite mínimo de la zona óptica debe ser de 5.85 mm.

El estudio de la influencia del espesor de la zona de intersección entre la zona óptica y la zona periférica indica también que con zonas de intersección más

gruesas la visión postoperatoria es mejor (Tabla VI). De ello se desprenden los parámetros mínimos que deben utilizarse:

Radio final (Rf)	5.85 mm
Zona óptica (Zo)	5.85 mm
Zona de intersección (Zi)	0.13 mm

**TABLA V**  
**CATARATA + KM-1980**  
**A. V. SEGUN ZONA OPTICA**

<b>Zo (mm)</b>	<b>VISION</b>
Mayor de 6.20.....	0.71
Mayor de 6.00.....	0.69
Mayor de 5.80.....	0.67
Menor de 6.00.....	0.58
Menor de 5.80.....	0.56
Menor de 5.60.....	0.49

**TABLA VI**  
**CATARATA + KM-1980**  
**A. V. SEGUN ZONA DE INTERSECCION**

<b>Zi (mm)</b>	<b>VISION</b>
0.14 a 0.13.....	0.81
Mayor de 0.12.....	0.69
0.12 a 0.11.....	0.62
0.10.....	0.56

Naturalmente, en muchos casos el poder mantenerse dentro de estos parámetros exige reducir el número de dioptrías de corrección, ya que si solicitamos una zona óptica mayor, la zona de intersección será más delgada y si deseamos obtener una zona de intersección mínima de 0.13 con una zona óptica mayor de 5.85, muchas veces será necesario obtener un radio más plano, lo cual implica reducir las dioptrías de corrección (Fig. 2). En la corrección de la afaquia, esto implica limitar la corrección a unas 11 dioptrías en vértice, lo que determina una hipermetropía residual de aproximadamente 3 dioptrías o indicar la intervención únicamente en globos oculares con una longitud axial superior a los 23 mm, con el fin de que las 11 dioptrías de corrección los acerquen más a la emetropía.



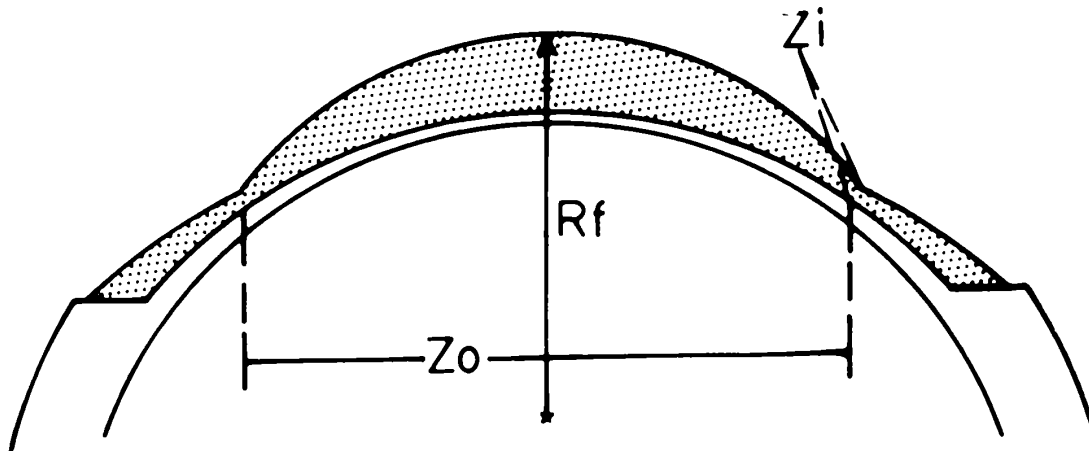


Fig. 2 Relación entre  $R_f$ ,  $Z_o$  y  $Z_i$ .

### ACCIDENTES Y COMPLICACIONES

La abertura de la cámara anterior con el microqueratomo sucedió en dos ocasiones. En la primera en un caso de operación secundaria en un ojo afáquico, en el cual la abertura fue periférica y muy pequeña (menos de 0.5 mm). En este caso se pudo continuar la intervención, la cual evolucionó favorablemente, tan sólo con edema del lenticulo frente a la perforación, el cual curó espontáneamente en algunos días. En el segundo caso, se produjo en un caso en el cual se había proyectado operación combinada. La abertura fue grande en la parte central de la córnea, por lo cual fue necesario reponer el disco corneal y suturarlo, pudiéndose proceder a la extracción de la catarata, sin inconveniente. El curso postoperatorio fue con edema corneal, que finalmente desapareció, permitiendo una visión normal con corrección.

La ocurrencia de estos dos accidentes nos llevó a investigar la causa posible de ellos. Como factor común, encontramos que la córnea había estado expuesta a la luz del microscopio por más de 15 minutos, sin irrigación. Como consecuencia de esta observación, procedimos a medir el espesor de la córnea en casos no refractivos, usando el pacómetro ultrasónico de Villaseñor. Con él comprobamos que en estas condiciones el espesor corneal se reduce aproximadamente 0.01 mm por minuto, lo que representa de 0.1-0.2 en el transcurso de 10-20 minutos. Si la córnea, adelgazada por este motivo se irriga con solución salina, tarda más tiempo en recuperar su espesor del que tardó en perderlo. Estas mediciones concuerdan con los datos publicados por Villaseñor y colaboradores<sup>4</sup>. Estas observaciones muestran la necesidad de no dejar la córnea descubierta y sin irrigación durante la preparación y anestesia del paciente y durante la

preparación de los instrumentos en la sala de cirugía, así como la conveniencia de medir nuevamente el espesor corneal antes de proceder a la queratectomía. Esto puede realizarse fácilmente utilizando un pacómetro ultrasónico.

En esta serie un caso no pudo ser intervenido por una falla del circuito de congelación. Para prevenir este accidente, hemos instalado un doble circuito de congelación, de forma que si uno de ellos no trabaja adecuadamente, pueda emplearse el otro.

El caso de talla incompleta se debió a un defecto de congelación, debido a que ya no quedaba suficiente CO<sub>2</sub> líquido en los cilindros y, si bien la presión era la adecuada, pudimos observar que en estos casos la adherencia del disco a la base es deficiente. Para prevenir este accidente, se instalaron básculas debajo de los cilindros de gas, con el fin de conocer exactamente la cantidad de carbónico líquido disponible en cada momento, ya que el manómetro de presión no es suficientemente fidedigno a este respecto.

Un caso de alto astigmatismo fue debido a perforación de la zona de intersección durante la talla óptica, debido a una burbuja de gas carbónico que atravesó la base y quedó bajo el lenticulo. Para evitar la repetición de este accidente, se rediseñó el dissipador de calor y se practicaron unos pequeños orificios de seguridad en el anillo de fijación, con el fin de que si llega a producirse un pequeño escape de gas, este no pueda en ningún caso atravesar la base de delrin y levantar parcialmente el disco corneal.

En gran parte, los astigmatismos se deben a irregularidad en el espesor de la zona de intersección. En general esto se puede apreciar al terminar la intervención porque la zona óptica tallada aparece ligeramente ovalada, en vez de ser perfectamente circular. Esto es debido a un ligero defecto de adaptación del disco a la base. En lo que va de 1982, este problema se ha resuelto realizando la congelación del disco bajo la presión de un pequeño balón de caucho inflado con aire. Los resultados obtenidos con este procedimiento son aún muy recientes, pero sumamente halagüeños.

Entre las complicaciones postoperatorias más significativas, hay que reseñar el crecimiento epitelial en la entrecara y la epiteliopatía. El primero fue muy frecuente en los años 77-79 (30%), pero ha disminuido considerablemente con la modificación del diseño de la aleta periférica<sup>5</sup> y borde de coaptación, así como con el uso de una doble sutura continua. En el grupo de 1980-81, únicamente

## RESULTADOS DE LA QUERATOMILEUSIS HIPERMETROPICA

hemos observado 3 casos de pequeñas epitelizaciones bajo la zona periférica. En estos 3 casos se aplicó únicamente una sutura continua.

La epitelización de la entrecara no ha sido nunca un grave problema en KMH, pues las epitelizaciones aparecieron siempre en la zona periférica y fue fácil evacuarlas en todos los casos. Las alteraciones epiteliales aumentaron ligeramente en la última serie, pues, seguramente por el deseo de obtener mayor corrección, recurrimos a incurvar más la córnea y dejar zonas de intersección más delgadas así como bordes de coaptación más gruesos, con el fin de impedir la entrada de células epiteliales.

Reduciendo la magnitud de la corrección, aumentando el espesor de la zona de intersección y adelgazando un poco el borde de coaptación, las epiteliopatías han desaparecido en lo que va corrido de 1982.

El tratamiento de las alteraciones epiteliales está basado en mejorar las condiciones de la película lagrimal precorneal con la instilación de lágrimas artificiales y en los casos rebeldes el cierre del punto lagrimal inferior. En 3 casos fue necesaria la prescripción de un lente de contacto terapéutico y en 1, por lesión secundaria de la Bowman, practicar una queratoplastia laminar.

En los casos de intervención combinada, el astigmatismo postoperatorio fue en promedio de 2.17 dioptrías (0-8). Los casos de alto astigmatismo, de más de 4.00 dioptrías fueron consecuencia de una deficiente adaptación del disco a la base. En general, en la intervención combinada el astigmatismo de 2 a 3 dioptrías es debido a las suturas de la cirugía de catarata demasiado apretadas. Este astigmatismo tiene tendencia a disminuir 3 meses después de la intervención. Si el astigmatismo con la regla es superior a las 3 dioptrías, en esta fecha acostumbramos a retirar los puntos de sutura de nylon, con lo cual el astigmatismo se reduce considerablemente. Si se retiran los puntos de la incisión de la operación de la catarata más precozmente, con frecuencia se produce astigmatismo contra la regla.

Durante el curso postoperatorio, mientras persiste un cierto grado de edema del tejido corneal o alteraciones epiteliales, el deslumbramiento, la diplopia monocular, la poliopia y las fluctuaciones de visión son frecuentes. A los 30 días aún persisten en un 30% de los casos, pero van disminuyendo progresivamente, hasta desaparecer. Únicamente en pacientes de las series anteriores a 1980,

podimos observar 2 casos en los que el deslumbramiento persistió después de 18 meses de la intervención (en uno de ellos con 1.00 de visión, pero con la zona óptica pequeña y descentrada). Los pacientes próximos a la ametropía presentan una gran profundidad de foco, la cual, en el 50% de los casos, les permite leer sin necesidad de corrección. Asimismo, en general se encuentran más cómodos sin el uso de la corrección residual, así esta les dé mayor agudeza visual.

## COMENTARIOS

La KMH es actualmente el único procedimiento quirúrgico autoplástico que permite reducir la hipermetropía congénita y corregir la endotropía acomodativa sin el uso de corrección óptica. Como en estos casos los pacientes son jóvenes y están habituados a mantener cierto grado de acomodación, es preferible obtener hipocorrección, con el objeto de obtener buena visión a todas las distancias. En general, la agudeza visual obtenida es superior en 50% a la preoperatoria.

Seguramente por la juventud de los pacientes y el menor grado de deformación de la superficie corneal (dado el grado relativamente bajo de corrección requerida), en nuestra serie no ha habido complicaciones operatorias ni postoperatorias.

En la operación combinada de extracción de catarata + KMH se han observado casos con visión inferior a 0.50. Esto posiblemente se deba a la mayor edad del grupo, a la doble incisión corneal en el mismo acto quirúrgico y a las zonas ópticas pequeñas, zonas de intersección delgadas y radios finales más curvos, secundarios a nuestro deseo de obtener una mayor corrección.

A excepción del caso con opacidad en la entrecara, todos los pacientes con visión menor de 0.50 por causa corneal alcanzaron una visión de 0.8 o más con el uso de un lente de contacto de prueba.

Debido a la menor exactitud de las medidas preoperatorias inherentes al método ecográfico (necesario en ojos con catarata), la diferencia promedio entre la corrección solicitada y la obtenida es de 3.5 dioptrías.

Con una selección adecuada de los pacientes, los resultados de la corrección secundaria de la afaquia son buenos. En este procedimiento la exactitud de la

## RESULTADOS DE LA QUERATOMILEUSIS HIPERMETROPICA

intervención es mayor, ya que es más fácil disponer de datos exactos de la refracción preoperatoria. En este grupo, la desviación promedio entre la corrección obtenida y la solicitada es de 0.35 dioptrías.

Los nuevos programas de computación en uso a partir de 1982 no permiten sobrepasar los límites confirmados por este estudio, para poder reducir aún más el porcentaje de complicaciones postoperatorias. Por otra parte, la talla parabólica, posible con el criotorno computarizado (en uso desde 1982), permite obtener con la misma corrección zonas ópticas 0.20-0.40 mm mayores que con la talla esférica. Asimismo, al mejorar la adaptación del disco a la base, con el uso del balón de compresión y las otras modificaciones introducidas en el criotorno, será posible reducir también el astigmatismo postoperatorio. Esto parece confirmado por la pequeña serie de poco más de 1 mes de observación (iniciada en marzo de 1982), en la cual el promedio de agudeza visual a los 30 días es de 0.65 (0.45-1.00).

## BIBLIOGRAFIA

- 1 BARRAQUER, J. I.: *Queratomileusis y queratofaquia*. Bogotá: Litografía Arco, 1980.
- 2 BARRAQUER, J. I.: *Results of hypermetropic keratomileusis in 1980-1981*. Int. Ophth. Clinics (en prensa).
- 3 BARRAQUER, J. I.: *Relación entre agudeza visual y situación de la zona óptica en los operados de queratomileusis hipermetrópica asociada con intervención de catarata*. Arch. Soc. Amer. Oftal. Optom. 15:51, 1981.
- 4 VILLASEÑOR, R.A., et al.: *Changes in corneal thickness during radial keratotomy*. Ophthal. Surg. 12:341, 1981.
- 5 BARRAQUER, J. I.: *Keratomileusis for myopia and aphakia*. Ophthalmology 88: 701, 1981.