

## ACTAS DEL SECUNDUM FORUM OPHTHALMOLOGICUM

### EL TRASPLANTE DE HIALOCITOS EN CULTIVO DE TEJIDOS

**J. FRANCOISE y V. VICTORIA-TRONCOSO**

**Gante, Bélgica**

#### *I. Introducción*

Existen numerosos factores biológicos que hay que respetar en la cirugía del cuerpo vítreo.

Estos factores son de orden: anatómicos, embriológicos, histológicos, histoquímicos, fisiológicos, biofísicos, bacteriológicos, bioquímicos, inmunológicos y metabólicos. (François, J. y Victoria-Troncoso, V., 1973).

Las técnicas desarrolladas hasta ahora para corregir una opacidad del vítreo pueden ser clasificadas de la siguiente forma:

- 1) Vitrectomía simple.
- 2) Técnicas de sustracción y sustitución.

La vitrectomía simple, cuando no es superior a un 1/3 del volumen del vítreo, es una buena técnica. Al contrario, las vitrectomías repetidas producen un desequilibrio biológico importante y con frecuencia la atrofia del globo.

Nosotros hemos desarrollado experimentalmente el trasplante de cultivo de células vítreas, en la cual la característica fundamental es que éstas son capaces de formar un nuevo vítreo.

II. *Características de los hialocitos en el cultivo de tejido*

a) *Morfológico*

Los hialocitos que poseen "in situ" una forma redondeada (fig. 1), pierden esta misma 24 horas después que han sido plantadas en frascos de cultivos. Las células se adhieren fuertemente a la pared de vidrio del frasco y comienzan a proliferar. En el 4º día el crecimiento es intenso y se hace muchas veces en dos planos. (François, J. y Victoria-Troncoso, V., 1973 b; François, J. y col., 1973 c.).

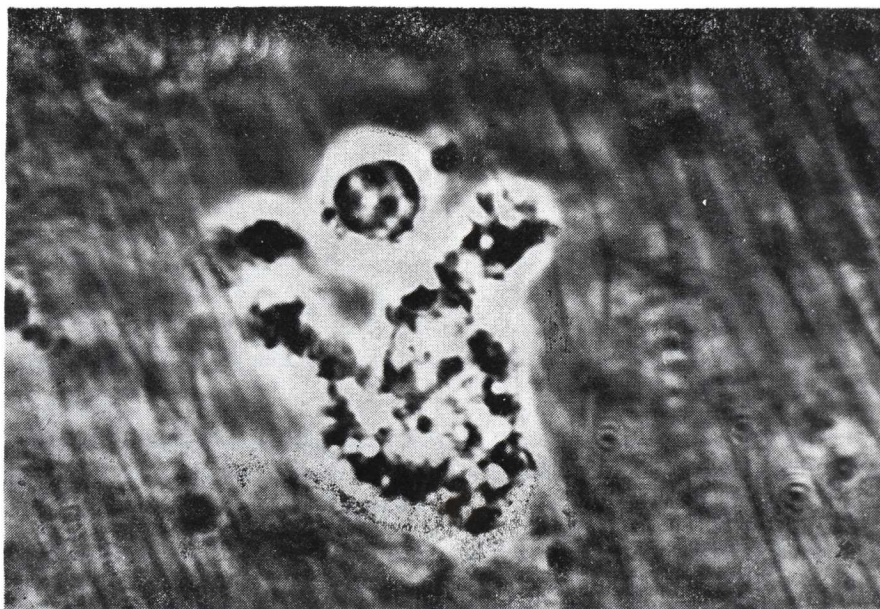

FIGURA 1

*Hialocito de forma redondeada, los gránulos se ven en negro y las vacuolas en blanco. Contraste de Fases (obj. x 50).*

Cuando los cultivos se desarrollaron suficientemente, se los despegan con la ayuda de una solución de tripsina y se los replanta (subcultivos). Estos subcultivos muestran en los primeros 15 días al menos, las mismas características histoquímicas de los cultivos primarios.

Las células muestran en el microscopio con Contraste de Fases las siguientes características: (figs. 2 y 3).

EL TRASPLANTE DE HALOCITOS EN CULTIVO DE TEJIDOS

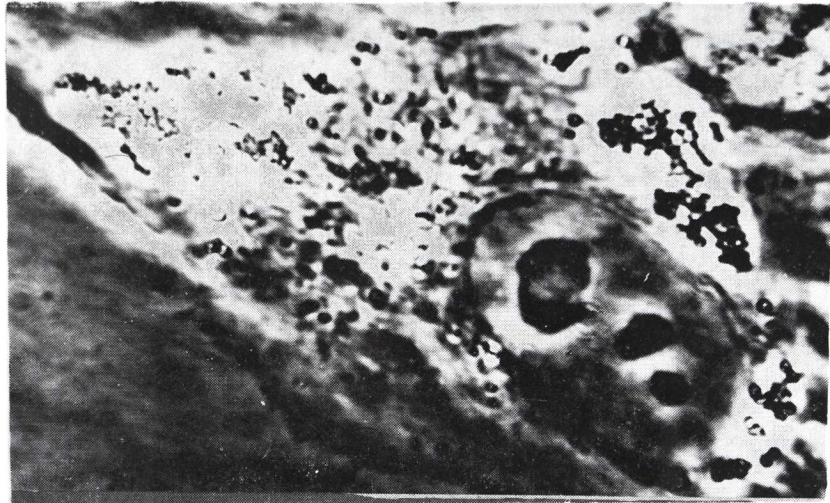


FIGURA 2

*Hialocito en cultivo. Núcleo bien desarrollado con 3 nucleolos. El citoplasma presenta numerosos gránulos (en negro) y vacuolas (en blanco). Contraste de Fases (obj. x 100).*

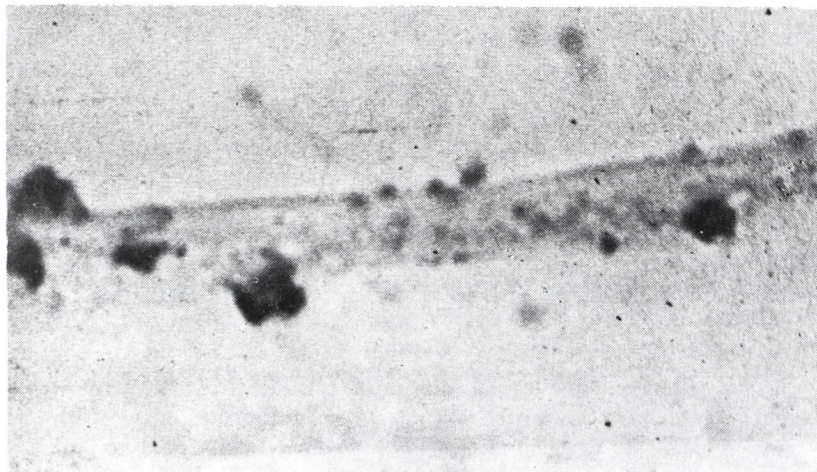


FIGURA 3

*Gránulos en una prolongación citoplasmática. Azul de Toluidina (obj. x 100).*

—Un nucleólo bien desarrollado que contiene de 2 a 5 nucleólos.

—Gránulos dispuestos alrededor del núcleo y de las vacuolas. Estos son de color negro brillante, toman el aspecto del "caviar" y miden de 0,5 a 2 h.

—Vacuolas muchas veces rodeadas de gránulos. Ellas miden de 2 a 8 h.

En las imágenes cinéticas de la microcinematografía nosotros vemos que el movimiento de esas vacuolas es muy intenso. Una parte de ellas se forma a nivel de la membrana celular por pinocitosis y otra parte a nivel de la zona de Golgi.

Con el microscopio electrónico nosotros pudimos observar:

—Un aparato de Golgi bien desarrollado con un gran número de cisternas aplastadas.

—Una población muy heterogénea de lisosomas y gran número de vacuolas de pinocitosis.

—Gran cantidad de mitocondrias, con crestas bien desarrolladas.

—Los pseudopódios están envueltos con la membrana celular y contienen muchas veces lisosomas y gránulos.

—El sistema retículo-endoplasmático está bien desarrollado.

#### b) *Histoquímico*

Los resultados del examen histoquímico de cultivos de hialocitos están resumidos en el cuadro 1.

De este estudio nosotros podemos deducir:

—Que existe una biosíntesis de mucopolisacáridos donde la producción se hace durante los primeros 8 días de cultivo, de tal manera que nosotros encontramos las células en diversos estadios de biosíntesis.

Los mucopolisacáridos están al principio almacenados dentro de los pequeños gránulos, y luego en gránulos mayores que se forman por la coalescencia de los anteriores. Estos mucopolisacáridos son sensibles a la hialuronidasa testicular de bovino, que a pesar de todo no actúa sobre el material P.A.S., positivo de la matriz citoplasmática.

En la reticulina, que es un precursor del colágeno, nosotros hemos observado que ellos alcanzan el máximo de su crecimiento entre el 6º y el 8º días. A pesar de esto, no hemos encontrado colágeno maduro.

Las vacuolas presentaban una sustancia Oil Red "O" positiva que caracteriza a los lípidos.

## EL TRASPLANTE DE HIALOCITOS EN CULTIVO DE TEJIDOS

La actividad lisosomal está probada por la presencia de fosfatasa ácida, que caracterizan al "pool" enzimático lisosomal.

Las coloraciones para el A.R.N. prueban la presencia de una intensa actividad de biosíntesis.

### III. *La trasplatación experimental de hialocitos cultivados*

Nosotros hemos operado 24 conejos con la siguiente técnica:

- 1) Vitrectomía transciliar de las 2/3 partes del volumen del vítreo.
- 2) Sustitución del volumen con una inyección de hialocitos cultivados en suspensión. Estos hialocitos provienen de cepas celulares que nosotros controlamos histoquímicamente de antemano. Es indispensable que estas células de control posean gran cantidad de gránulos de biosíntesis de reticulina y de mucopolisacáridos.

### IV. *Resultados*

#### 1. *Examen microscópico dos semanas después del trasplante*

Nosotros hemos examinado 7 conejos. En el microscopio con Contraste de Fases, los cortes frescos no fijados muestran un gran número de hialocitos de los cuales las características son las siguientes: (fig. 4):

- a) Los hialocitos están situados en la corteza del vítreo del polo anterior al polo posterior, pero su concentración es más grande a nivel del ecuador.
- b) Ellos se disponen en uno o varios planos.

Nosotros pudimos encontrar verdaderas colonias celulares, en donde cada célula se adhiere a la vecina. A veces esta tendencia a la adherencia no existe y las células están aisladas.

Los hialocitos presentan una morfología totalmente normal. Son de forma redondeada sin extensiones citoplasmáticas de tipo fibroblástico y presentan una movilidad variable. A gran aumento, así como con el microscopio de fondo oscuro, nosotros vemos en el citoplasma los gránulos y las vacuolas y, en el núcleo, uno o dos nucleólos. Nosotros no podemos lógicamente hacer la diferencia entre los hialocitos trasplantados y los hialo-



bitos del vítreo receptor. En el microscopio de fluorescencia comprobamos una autofluorescencia de las células.

Fuera de algunas bridas colágenas, pertenecientes sin duda al vítreo receptor remanente, no encontramos estructuras fibrilares. La base del cuerpo vítreo presenta un aspecto normal.

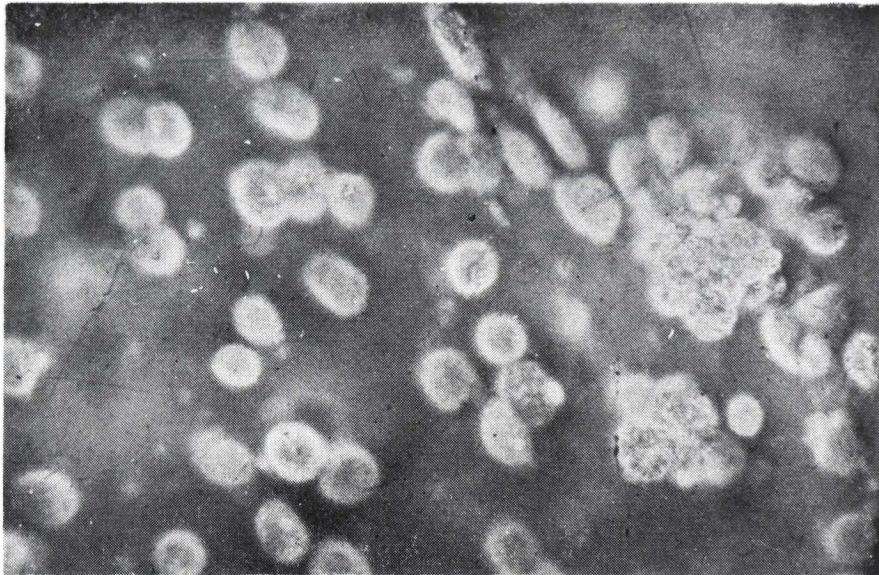

FIGURA 4

*Colonia de células en la corteza del vítreo, 15 días después del trasplante. Corte fresco. Contraste de Fases (obj. x 20).*

2. *Examen microscópico de cuatro meses a dos años después de la trasplatación*

Hemos examinado un conejo después de cuatro meses; 2 conejos después de 1 año; 4 conejos después de 18 meses y 2 conejos después de 2 años.

En el microscopio con Contraste de Fases, los cortes frescos sin fijar muestran una gran cantidad de células que, en su mayor parte, tienen una forma fibroblástica con extensiones citoplasmáticas. Esas células están deformadas por las "coarse branching fibres" (fibras de ramas gruesas), que se han desarrollado. (fig. 5).

#### EL TRASPLANTE DE HIALOCITOS EN CULTIVO DE TEJIDOS

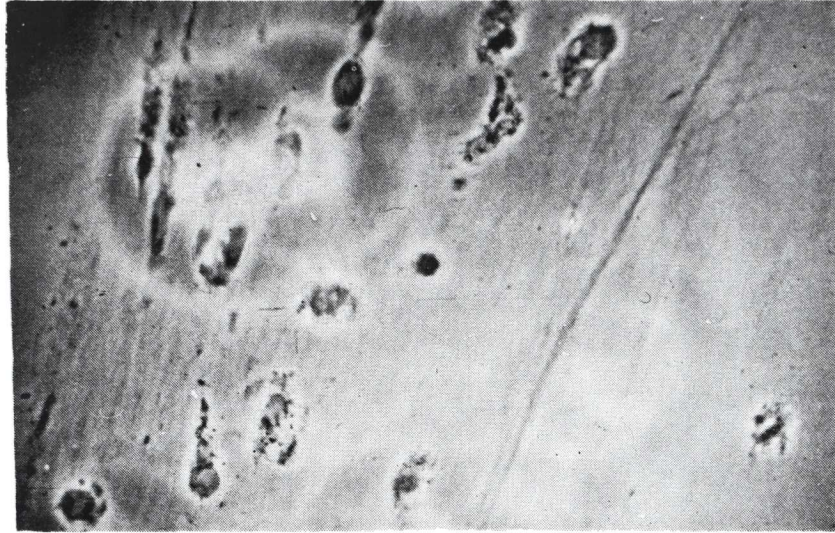


FIGURA 5

*Neoformación colágena en el vítreo trasplántado, después de dos años. Los hialocitos están deformados por el colágeno. Contraste de Fases (obj. x 20).*

El citoplasma de las células contiene gran cantidad de gránulos y de vacuolas, que se ponen mejor en evidencia con el microscopio de fondo oscuro. Su núcleo, de forma variable, alargado o reniforme, encierra uno o dos nucleólos.

Estos hialocitos son autofluorescentes. (François, J. y Victoria-Troncoso, V., 1973).

Toda la superficie del cuerpo vítreo está ocupada por una verdadera membrana hialoide neoformada, más espesa que la normal. Existe una verdadera red en diversos planos de "corse branching fibres", que presentan muy a menudo una dirección antero-posterior, si bien que a nivel del ecuador encontramos fascículos de fibras con una dirección circular u oblicua. También hay, pero en pequeñas cantidades, fibras más finas, que se asemejan a las "fines fibres parallèles".

En los lugares donde no hay fibras, pudimos encontrar verdaderas colonias de hialocitos aglomerados.

También vimos una cierta cantidad de células plasmolinfocíticas.

La microscopia de polarización muestra que las fibras son birrefringentes y que existe un cierto grado de cristalinización que corresponde al del colágeno adulto. Los hialocitos presentaban una birrefringencia de signo negativo debido a la membrana de la célula y a la de los organitos.

### 3. *Examen histoquímico del vítreo*

Los resultados están resumidos en el cuadro II.

Estas células contienen los mismos elementos que los hialocitos normales, es decir una actividad de biosíntesis de los mucopolisacáridos y de la reticulina, así como una actividad lisosomal importante demostrada por la presencia de fosfatasa ácida en los gránulos citoplasmáticos.

### 4. *Examen microscópico de los restos fibrosos del vítreo obtenidos después de la digestión por medio de la hialuronidasa y la centrifugación*

En el microscopio con Contraste de Fases encontramos una red densa, constituida por fibras colágenas, que tienen tendencia a formar fascículos más gruesos.

En cada fascículo las fibras presentaban una dirección paralela sobre una distancia de 200 a 400 h.

A nivel de los lugares de cruce de dos o varios fascículos hay una verdadera "soldadura", en donde las fibrillas se entremezclan las unas con las otras describiendo diversos ángulos.

En el microscopio de polarización comprobamos una birrefringencia de tipo colágena, muy elevada. Las fibrillas que constituyen los fascículos, presentaban un importante grado de cristalinización.

## *DISCUSION*

El examen histológico e histoquímico del vítreo de los conejos, a los cuales luego de una vitrectomía se efectuó una trasplatación de hialocitos cultivados, muestra que el vítreo se ha reformado con neoformación de mucopolisacáridos y de fibras colágenas adultas.



#### EL TRASPLANTE DE HIALOCITOS EN CULTIVO DE TEJIDOS

Los hialocitos trasplantados sobreviven sin que haya fenómenos celulares de rechazo. Su autofluorescencia es una prueba de su viabilidad. (François, J. y Victoria-Troncoso, V., 1972). (fig. 6).

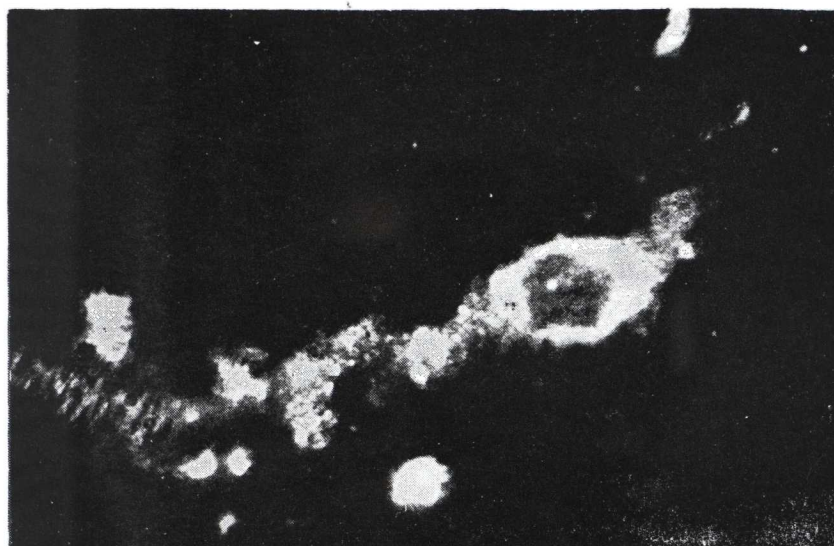


FIGURA 6

*Hialocito en un corte fresco del vítreo. Autofluorescencia citoplasmática. El núcleo aparece ópticamente vacío. Microscopia de Fluorescencia (obj. x 50).*

Los hialocitos trasplantados se van a ubicar en la corteza del vítreo, donde ellos se disponen aisladamente o en colonias. Anteriormente hay una neoformación de mucopolisacáridos fuertemente polimerizados. Estos provienen de los hialocitos, que contienen ácido hialurónico, pero estos también pueden, en partes, provenir del cuerpo ciliar, dado que nosotros hemos podido demostrar el pasaje de mucopolisacáridos que provenientes del cuerpo ciliar pasaban a través de formaciones cilíndricas de la base del cuerpo vítreo. (François, J. y col., 1972).

La formación de mucopolisacáridos es anterior a la de la reticulina; puesto que, en efecto, es entre el quinceavo día y el cuarto mes, que vemos una neoformación colágena proveniente de los hialocitos, que aún contienen los precursores del colágeno, y hasta los dos años.

J. FRANCOIS y V. VICTORIA TRONCOSO

Los hialocitos cultivados y trasplantados, sobreviven y quedan muy activos desde el punto de vista biosintético. Estos a su vez son perfectamente tolerados por el receptor. Esta tolerancia puede ser explicada por la ausencia de inmunoglobinas en el vítreo y también por un factor celular inmunológico. (fig. 7).

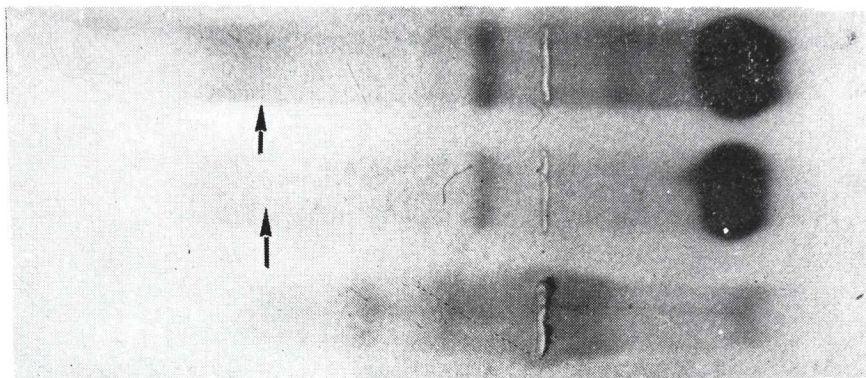


FIGURA 7

*Electroforesis en gel de acetato de celulosa. Las dos electroforesis superiores corresponden al suero de conejo. Las flechas indican la fracción de las inmunoglobulinas. La tercera electroforesis corresponde a la porción soluble del vítreo y no presenta esta fracción (vítreo y suero corresponden al mismo animal).*

La presencia de fosfatasa ácida en los hialocitos trasplantados que aún continúa después de dos años, no nos sorprende, puesto que encontramos no solamente en las células cultivadas sino también en los hialocitos normales. (François, J. y Weinstein, R., 1969). Este hecho demuestra la presencia de un sistema vacuolar desarrollado, de elevada actividad catabólica. La fosfatasa ácida caracteriza, en efecto, a los lisosomas, que contienen todas las enzimas capaces de catabolizar las proteínas (colágeno) y a los mucopolisacáridos. (De Duve, C. y col., 1955).

Los resultados de nuestras experiencias tienen aún muchos problemas, que investigaciones ulteriores deberán poder resolver. Estos son entre otras cosas, la inmunología de los hialocitos, la biosíntesis del colágeno y de los mucopolisacáridos, el desarrollo del sistema vascular catabólico.

## EL TRASPLANTE DE HIALOCITOS EN CULTIVO DE TEJIDOS

### *La técnica operatoria, sus complicaciones y sus consecuencias*

Después de hacer, a nivel del cuadrante súpero-temporal, un corte escleral de 4 mm., concéntrica al limbo y de 1 cm. de éste, sacamos los dos tercios del volumen del vítreo (vitrectomía), e introducimos en seguida en el interior del globo 0,5 cm<sup>3</sup>, de la suspensión de hialocitos cultivados. En todos los casos encontramos una verdadera sinéquia vítreo-escleral al nivel de la incisión de entrada.

En 7 conejos, que sacrificamos después de 15 días, hemos encontrado:

- 1º) Tres veces una catarata polar posterior de origen traumática.
- 2º) Una vez, una hemorragia de la coroide súpero-nasal.
- 3º) Una vez, hemorragias retinianas.
- 4º) Una vez, una pequeña infiltración blanquecina en el vítreo.

Entre los 12 conejos, que hemos examinado entre 4 meses y 2 años después de la operación, había uno que presentaba una córnea porcelanada.

### *Examen microscópico*

Quince días después de la operación, la retina, la coroide y la esclerótica, eran normales. Al nivel de la cicatriz de entrada escleral las membranas están soldadas entre ellas y encontramos cantidades de células de aspecto fibroblástico, y también algunas células plasmo-linfocitarias. No era posible, a ese nivel, de diferenciar los elementos celulares provenientes del vítreo a esos provenientes de la esclerótica.

La hemorragia coroidea observada macroscópicamente en un conejo, era en efecto pre-coroidea; los vasos de la coroide eran normales y la sangre había destruido el epitelio pigmentario.

La hemorragia retiniana había penetrado en todas las capas de la membrana que estaba, en ese lugar, desorganizada. Era el aspecto que da una hemorragia traumática.

En los tres casos de opacidad cristalina había una dehiscencia de la cápsula con proliferaciones localizadas del epitelio.

Los globos oculares examinados de 4 a 24 meses después de la operación, eran perfectamente normales. A nivel de la cicatriz escleral comprobamos, además de una sinéquia de la retina y de la coroide a la esclerótica, fibras colágenas dispuestas en ramos ("bouquet").

Los hialocitos, que se encontraban en el tejido fibroso de la cicatriz, no contenían más fosfatasa ácida y parecían estar mucho menos activos.

**CONCLUSION**

La presencia de bridas colágenas neoformadas, y la existencia de una sinequia vítreo-escleral, parecen indicar que la vía posterior, que nosotros hemos utilizado para la trasplantación, no es tan buena como la vía anterior. De otra parte, parece que los hialocitos, que penetran en la cicatriz, se diferencian en fibroblastos, que está, entre otras cosas demostrado por el hecho de que la reacción de la fosfatasa ácida se vuelve negativa a nivel de la cicatriz. El colágeno neoformado presenta también un aspecto más "maduro" que el del vítreo normal.

**RESUMEN**

El examen histológico e histoquímico del vítreo de los conejos, a los que se les ha efectuado, después de una vitrectomía, un trasplante de hialocitos cultivados, muestra que el vítreo se ha reformado con neoformaciones de mucopolisacáridos y de fibras colágenas adultas.

La vitrectomía y la trasplantación de hialocitos cultivados no producen ninguna reacción del globo ocular y de sus membranas. La vía posterior parece, a pesar de todo, ser menos buena que la vía anterior.

**SUMMARY**

The authors present an experimental work, practiced in 24 rabbits using a restitution and subtraction transcliliary vitrectomy technique. This technique is developed by the authors using hyalocyte sub-cultures in suspension, in order to replace vitrectomies of two thirds of the vitreous, with the following results:

Through histological examinations under the contrast and electronic microscope, and histochemical examinations, the vitreous reformation, the neoformation of mucopolysaccharides and the adult collagenous fibers of a more mature aspect than normal, are shown.

The transplanted hyalocytes maintained their biosynthetic activity in follow-ups up to 2 years after the graft. In no case there was a sign of rejection. This fact was demonstrated by the absence of immunoglobulines in the vitreous.



#### EL TRASPLANTE DE HIALOCITOS EN CULTIVO DE TEJIDOS

The ocular globes, examined from 4 to 24 months after the operation, were perfectly normal.

The authors recognize that their experiment still has many problems in the aspects of the biosynthesis of the collagenous and of the mucopolysaccharides, the development of the catabolic vascular system, and the immunology of hyalocytes. These problems must be solved through future research.

The authors also state that the anterior route seems better, due to the formation of vitreous strands and vitreo-sclerar sinechias.

C. G.

#### BIBLIOGRAFIA

- FRANCOIS, J. y VICTORIA-TRONCOSO, V., *Les facteurs biologiques dans la chirurgie du corps vitrée*. Ophthalmologica, 1973 (a) 166: 372-398.
- FRANCOIS, J., VICTORIA-TRONCOSO, V. y EECKHOUT, M., *The micromorphology of Hyalocytes in Tissue Culture*. Ophthal. Res., 1973, (b) 5: 290-299.
- FRANCOIS, J., VICTORIA-TRONCOSO, V. y EECKHOUT, M., *Histochemical Studies of Hyalocytes in Tissue Culture*. Ophthal. Res., 1973, (c) 5: 215-221.
- FRANCOIS, J. y VICTORIA-TRONCOSO, V., *L'Autofluorescence du corps vitrée normal*. Ann. Oculis. (Paris), 1973 (d) 206: 369-376.
- FRANCOIS, J. y VICTORIA-TRONCOSO, V., *Transplantation of Vitreous Cell Culture*. Ophthal. Res., 1972, 4: 270-280.
- FRANCOIS, J., VICTORIA-TRONCOSO, V. y ESTUPINAN FAZIO, C., *Les mucopolisaccharides du corps vitrée et de l'épithelium ciliaire*. Ophthalmologica, 1973, 166: 210-221.
- FRANCOIS, J. y WEINSTEIN, R., *Phosphatases in ocular tissues. Ciliary epithelium, mast cells of the ciliary processes and vitreous cells*. Ophthalmologica, 1969, 157: 231-247.
- DE DUVE, C., *Lysosomes, a new group of cytoplasmic particles*. In: Hayashi (T); Ed. Subcellular particles, New York Roland Press, 1959.