

INSTITUTO BARRAQUER DE AMERICA



ARCHIVOS  
DE LA  
SOCIEDAD AMERICANA  
DE  
OFTALMOLOGIA Y OPTOMETRIA

---

---

Vol. 10

1975

No. 4

---

---

SECRETARIO GENERAL:  
FRANCISCO BARRAQUER C., M. D.

SECRETARIO DE REDACCION:  
SALOMON REINOSO A., M. D.

APARTADO AEREO 091019  
BOGOTA. (8) - COLOMBIA

**SOCIEDAD AMERICANA  
DE  
OFTALMOLOGIA Y OPTOMETRIA**

**JUNTA DIRECTIVA**

**1974 — 1975**

**DOCTOR JOSE I. BARRAQUER  
DOCTOR HERNANDO HENAO  
DOCTOR FRANCISCO BARRAQUER  
DOCTOR JOSE MARIA SILVA  
DOCTOR ENRIQUE ARIZA H.  
DOCTOR HARTMUT WEBER  
DOCTOR CARLOS TELLEZ D.**

**Secretario General: FRANCISCO BARRAQUER, M. D.**

**Secretario de Redacción: SALOMON REINOSO, M. D.**

## COLOQUIO SOBRE MIOPIA CUARTA SESION

Presidente: Doctora **OLGA FERRER**  
Coordinador: Doctor **SALOMON REINOSO**  
Secretario: Doctor **FEDERICO SERRANO**

DOCTORA OLGA FERRER: (Miami)

Después de una mañana de cirugía en que los Barraquer han hecho gala una vez más de su ejecutoria quirúrgica, nos toca de nuevo continuar con la sesión de la tarde. Pero antes de comenzar esta sesión, quiero expresar mi profunda emoción y complacencia por el nombramiento de miembro de honor del Instituto Barraquer, que me ha sido entregado. Este pergamino siempre será mi orgullo. Igualmente quiero agradecer públicamente esta nueva distinción con la deferencia que se me ha dispensado señalándome para presidir ésta, la cuarta sesión de la tarde del coloquio de miopía.

Damos por comenzada la sesión. Doctor Ainslie.

DOCTOR DEREK AINSLIE: (Londres)

I just have a few words to say before starting again on the subject of unilateral myopia. The evolution of this, in reality is a story I think more of non-evolution because it does not seem to change to any extent, at least from the time you first see your patients. I think the condition must be congenital although only occasionally do we see it at a very young age, because it is not discovered. In most cases, the condition is not discovered early and the patient is not brought to see you until about school age. Although I have picked up one or two sporadically, the youngest which has actually been brought to see me because the parents thought there was some problem, was of four years of age. Now, we know that some of these unilateral myopes are associated with other conditions. We know of some who have definitely elevated tensions. But the ones which we have

#### COLOQUIO SOBRE MIOPIA

seen and particularly those on which we have performed Refractive Keratoplasty have been patients in whom both eyes appear to be absolutely normal, except that one was emetropic, or nearly so, and the other one was myopic. I think this patient was the first one of four which I mentioned to you, but I did not explain the situation very well. This patient had got amblyopia and almost certainly, therefore, the condition had been present from birth, or very nearly from birth.

Occlusion was started, and the vision improved to some extent (I am going into all this in more detail in the treatment at subsequent talk), but Keratomileusis was performed. Initially, before the operation, the refractive error was 11 diopters. Immediately subsequent to the operation, or as soon as we were able to test it, it was -1.5 diopters. After one year, the myopia had increased to 2.5 diopters.

Now, this is not an uncommon situation in Keratomileusis, but I think José Barraquer will have something to say about this too, some decrease in the correction, but all of this could be accounted for by an alteration in the corneal curve. I don't think that there had, in fact in this particular patient, been any increase at all in the actual length of the eye. Of course the initial actual length of the eye was certainly increased. Most of these cases that we see are what I shall call normal unilateral myopia, are axial in origin.

Now, of the slightly over than 100 cases which I have studied, six percent only have had an increase in axial length postoperatively; now, this has not been measured directly in my case, I have only assumed this from the Keratometry readings. Cases in which there has been either no change in the keratometry reading and yet an increase in the myopia, or the increased myopia has been greater than we would have expected from the keratometry readings. There has been 6 percent, in other words, which have increased. Now, the other ones have not. So I think it is fair to say that in nearly all cases of congenital myopia they have fully evolved by the time they are first seen, probably at the time of birth. Furthermore, as you will see later, degenerative changes rarely occur in these patients, even the ones with a very high degree of myopia. But there has been quite a close correlation between the ones in whom the actual length has increased and the ones in which degenerative changes have occurred. So the real point I want to make, is that when you first see these cases of unilateral myopia, the probability is that the condition is fully developed. The probability is also that there is amblyopia and the certainty is that if you do

#### CUARTA SESION

not do something about it, the vision is not going to improve and almost certainly the eye is going to be useless.

I mention this particularly because I am often asked the question: "What is the use of operating with keratomileusis on a young patient with high myopia, because he is only going to get worse". Well, the point is they are not; at least that has been my experience. They do not get worse in these unilateral cases; they behave quite differently from the ordinary bilateral myopes. So, far from being contraindicated, treatment, not necessarily operation, perhaps you might prefer some form of contact lens, but treatment is indicated in these cases if you are going to have any chance of success, at an early age. It is not contraindicated. Thank you very much.

DOCTOR SALOMON REINOSO: (Bogotá)

Gracias, doctor Ainslie por su brillante exposición. ¿Hay alguna pregunta que deseen hacer? Doctor Barraquer.

DOCTOR JOSE I. BARRAQUER: (Bogotá)

En nuestra experiencia la progresión de la miopía en los casos operados de queratomileusis se puede calificar en precoz y en tardía. El aumento de miopía precoz post-operativo, es debido a un aumento de curvatura de la córnea. En cambio, cuando la progresión de la miopía es tardía, hemos podido comprobar que había un aumento de la longitud axial del ojo, permaneciendo prácticamente invariable el radio de curvatura corneal.

DOCTOR REINOSO:

Gracias, doctor Barraquer. ¿Alguna otra pregunta? Siguiendo nuestro programa de la cuarta reunión, corresponde el turno a la doctora Olga Ferrer, de Miami.

DOCTORA OLGA FERRER: (Miami)

Esta presentación en realidad va a constar de tres sesiones; una sesión que es directamente la evolución de los casos simples, pasando después a la evolución de los casos degenerativos. Por último ya entraremos dentro de las complicaciones del tipo del Glaucoma, que vendrá a continuarse en la segunda sesión.

#### COLOQUIO SOBRE MIOPÍA

En estos momentos de comienzo, nuestro especial interés va a ser la coroides, puesto que en sí la miopía, motivo de nuestro coloquio, es una enfermedad de la esclera y de la coroides, evidentemente.

La presentación revisa los hallazgos visuales oftalmoscópicos y de fluoresceino-angiografía, encontrados en un pequeño grupo seleccionado de 25 casos que fueron seguidos durante un período de uno a tres años.

La miopía más frecuentemente encontrada fue la miopía simple. Esta forma es la expresión de un error de refracción accesible a tratamiento mediante el uso de lentes correctivos. La entidad se encuentra en variados grados, bien sea bajos (de -1 a -6 D), medianos (de hasta 10 dioptrías) y mayores de -15, 20, 25 y 30 dioptrías.

El grado de la miopía y las lesiones degenerativas del fondo que se le asocian, son por comparación mucho más raras. Sin embargo, estas fueron la causa común más frecuente de alteraciones visuales marcadas que llevaron las más de las veces a la ceguera.

Se han utilizado un sinnúmero de procedimientos terapéuticos, unos medicamentosos, otros quirúrgicos; pero en sí, lo básico y fundamental de la miopía no ha podido ser modificado.

Los hallazgos se han comparado con otros de la literatura; entre ellos ustedes han podido ver aquí los de Jules Francois, en cuanto a la evolución de acuerdo con la edad del paciente en un minucioso estudio de estadística. No es el caso en esto que se presenta ahora.

Los estudios de fluoresceína han traído a la mente algunas preguntas que si pudiésemos contestar quizás lográsemos entender el mecanismo de las complicaciones graves de la miopía degenerativa, en particular las del Glaucoma.

El material utilizado fueron 25 casos. El diagnóstico fue hecho mediante examen retinoscópico y oftalmoscópico. Los exámenes iniciales fueron: un examen de refracción, tensión intraocular, agudezas visuales cuando ellas pudieron ser tomadas, y fotografías de fondo.

Las fotografías de fondo (del año 59) las tomamos en color mediante la cámara de fondo de ojo de Zeiss y las de Fluoresceína mediante los filtros de Burk.

#### CUARTA SESION

Los hallazgos fueron:

La edad varió desde los 7 hasta los 79 años. Se los subdividió en tres grupos: los que tenían de 7 a 21 años; en el segundo grupo los que tenían de 30 a 50 años y en el tercer grupo los que tenían de 58 a 80 años. Hubo predominancia del sexo femenino. Tuvimos 25 casos menores de 30 años, y en cuanto a la herencia, debemos decir que un gran número tenía un factor hereditario; los casos que no lo tuvieron fueron un caso de miopía unilateral y 4 casos en los cuales había una ambliopía asociada a la miopía de ese lado.

En cuanto a las intensidades de la miopía, estas fueron variables; 19 de ellos tenían más de 6 dioptrías y 27 se encontraban por debajo de 5 dioptrías; esos casos de más o menos 5 dioptrías son precisamente los casos de miopía simple (en ellos la miopía oscilaba entre -1 y -8 D). Porque no es la intensidad lo que hace hacer la miopía simple; es un fondo de ojo normal y una visión normal.

Las agudezas visuales no siempre estuvieron de acuerdo con el grado de miopía; debemos decir que no siempre es el grado de miopía el que nos va a dar la agudeza visual, puesto que volviendo a repetir, lo que importa en estos asuntos es el estado del fondo de ojo, no el grado de miopía. Podemos tener un grado de miopía grande y una visión buena, pero también se observan lesiones degenerativas con solamente -6 dioptrías, como el caso que aquí presento; no es lo usual, pero ocurre.

No hubo ningún caso de miopía simple cuya visión estuviera por debajo de 20/80.

Del segundo grupo, de 30 a 50 años, tuvimos casos de 20/200 a 20/400. Pero fue en el tercer grupo, el grupo de más edad, en donde encontramos la mayor pérdida de visión, puesto que en él la gran mayoría tuvieron desde "hand movement a light perception", cosa que no ocurrió en ninguno del primer grupo.

En los niños de 7 a 15 años, la miopía fue evolucionando desde -1 hasta un total de -4 o -5 D, al llegar a la pubertad. Alrededor de los 21 años hubo una detención; la miopía paró.

Ahora vamos a mostrar algunos slides de las apariencias oftalmoscópicas encontradas.

## CÓLOQUIO SOBRE MIOPIA

DOCTOR REINOSO:

Gracias doctora Ferrer, por su importante presentación. ¿Hay algún comentario que hacer al respecto?

DOCTOR ENRIQUE ARIZA: (Bogotá)

Francamente impresionados por la brillantísima presentación, por supuesto, y todavía más impresionados por el espectacular resultado que mostró sobre el paciente con esa mala visión y que llegó a un 20/25. Lógicamente salta a mi mente la pregunta: ¿cómo se trató?

DOCTORA FERRER:

No se trató. Fue una evolución normal, una evolución sin tratamiento. Precisamente por eso puse ese caso, porque hoy en día cuando muchas veces en nuestro afán de poder hacer algo por el paciente indudablemente en los casos por ejemplo de la retinopatía central serosa, encontramos nuestro punto de escape de droga; hacemos nuestro toque con el argon laser y nos decimos: "¡Qué maravilla lo que está haciendo el argon laser!". Sí, muchas veces es cierto, pero aquí tenemos este caso hemorrágico y la evolución fue sin tratamiento.

DOCTOR REINOSO:

¿Alguna otra pregunta? Toca el turno al doctor Federico Heinert, de Guayaquil.

## CAMBIOS QUE PRODUCE LA MIOPIA

POR FEDERICO HEINERT, M. D.

Los cambios que produce la miopía en:

1—CORNEA.

(Espesor normal entre 0.48 y 0.67, dando como término medio el de 0.54 mm.).

Von Bahr (1948), encuentra un débil adelgazamiento corneal en los miopes superiores a 4 dioptrías.



## CAMBIOS QUE PRODUCE LA MIOPIA

Santomi (1952), comparando el espesor corneal de 42 ojos afectados de una miopía superior a 4 dioptrías, con el espesor corneal de 40 ojos emétopes; encontró una diferencia de 0.012 mm.; menos de espesor para los ojos míopes.

### 2—CAMARA ANTERIOR

La mayoría de los trabajos realizados hasta la fecha dan valores comprendidos entre 3 y 4.5 mm.

Las cifras dadas por diferentes autores parecen indicar que la profundidad de la cámara anterior está aumentada en la miopía.

La profundidad de la cámara anterior disminuye con la edad.

Medidas de la profundidad de la cámara anterior, comparando ojos Emétopes con Míopes, según la edad. Según Reader.

AÑOS	EDAD	EMETROPES	MIOPE
0	— 20	3.69	3.83
21	— 40	3.42 -3.57	3.85
41	— 60	3.15 -3.27	3.66
	más de 60	3.04	3.66

### 3—CRISTALINO

Diámetro frontal o ecuatorial. Alcanza valores comprendidos entre 8.5 y 10 mm. en el adulto. Esta magnitud disminuye 0.4 mm. durante la acomodación.

Los valores dados por los diferentes autores, el diámetro frontal, se refieren a datos obtenidos en el cadáver, por la dificultad de realizar la medición en vivos.

Finchan (1937), consiguió medir este diámetro en dos sujetos vivos, los cuales padecían de una Aniridia; encontrando valores de 10 mm. y 10.2 mm. Este diámetro crece de una manera progresiva con la edad.

El espesor del cristalino, está representado por su diámetro sagital o anteroposterior; siendo la distancia que existe entre las caras del cristalino.

#### COLOQUIO SOBRE MIOPIA

El valor del espesor del cristalino, varía con la edad; y parece que disminuye un poco en la miopía.

Reader da los siguientes valores:

EDAD	EMETROPES	MIOPE
0 — 20	3.92	3.90
20 — 40	4.05	3.84
40 — 60	4.40	4.42
60 — 80	4.84	4.50

*La Catarata en la Miopía.* En el desarrollo de una miopía degenerativa, el cristalino permanece normal durante muchos años; pero en el transcurso del tiempo, la aparición de cataratas es una complicación frecuente.

La catarata que aparece en el sujeto miope, se presenta bajo dos formas diferentes: nuclear y polar posterior.

La catarata nuclear aparece en el miope alto, alrededor de los 50 años; debiéndose pensar en su existencia, cuando a esas edades (donde la miopía no acostumbra a modificar al número de dioptrías), nos encontramos con que la miopía ha crecido, a la vez que la visión lejana ha decaído, y no experimenta mayor mejoría con la corrección óptica. La visión próxima es menos afectada, ya que se observan casos de estos sujetos que son capaces de leer, si colocan los textos muy próximos al ojo.

El examen del cristalino, pone en evidencia unas vacuolas de aspecto ambarino, que se sitúan en el núcleo. La catarata evoluciona por lo general muy lentamente.

El segundo tipo de catarata que presenta el miope, se localiza en la cápsula posterior (cúpula posterior) y recibe también la denominación de catarata en platillo. En este tipo de catarata son suficientes unas opacidades poco importantes, para que el trastorno visual sea considerable.

El examen con el oftalmoscopio con + 10 pone en evidencia la existencia de unos puntos negros que destacan sobre el fondo de la rojez pupilar conservada.

## CAMBIOS QUE PRODUCE LA MIOPIA

### *MUSCULO CILIAR*

Mucho se ha discutido sobre la constitución anatómica y la acción fisiológica de este músculo, y aún en la actualidad existen muchas dudas sobre su verdadero papel.

La estructura del músculo ciliar es complicada y SALZMANN lo cree formado por tres fascículos de fibras:

a) Fascículo longitudinal, que se inserta por una parte en la esclerótica y por otra parte en la coroides, por lo que ha recibido el nombre de tensor coroideo.

b) Fascículo radiado o músculo de Brücke. Debido a que las fibras que lo constituyen están muy mezcladas; aún no ha sido posible describirlo exactamente. Este sería el acomodador distante.

c) Fascículo circular o músculo de Müller - Rouget. Sería el acomodador próximo.

Según los trabajos más recientemente efectuados por J. Rohen, se piensa que no es posible mantener en la actualidad la división del músculo ciliar en tres partes, sino que se debe considerar el mismo como un sistema de unidad funcional, constituido por dos conjuntos de fibras elásticas. La forma del músculo ciliar depende del desarrollo del músculo de Müller Rouget; el que se encuentra poco desarrollado en el miope y muy desarrollado en el hipermetrope.

Heine, en sus trabajos sobre ojos de mono, señaló el hecho de que si se trataba este órgano con atropina, el músculo ciliar se hacía semejante al del miope (atrofiado); en cambio tratándolo con eserina, se asemejaba al músculo ciliar del hipermetrope.

Estos trabajos llevaron a la conclusión de que en el miope a causa de ser nula la necesidad de acomodar, el músculo ciliar se atrofiaba, mientras que en la hipermetropía, debido al hecho de ser necesaria la acomodación, inclusive en la visión lejana, el músculo sufría una hipertrofia.

Es interesante destacar que la capacidad de contracción del músculo ciliar es poco afectada con la edad, por lo que la presbicia no es debida a una pérdida de la potencia del músculo, sino a procesos que tienen lugar en el cristalino.

## COLOQUIO SOBRE MIOPIA

### *VAN ALPHEN*

Según este autor la presión intraocular, es en parte compensada por la tensión de la coroides y por la elasticidad de la membrana escleral. Como la presión intraocular condiciona el tamaño del ojo, una parte de la longitud axial de este deberá ser explicada por ella y por la tensión de la coroides. Esta tensión es debida al tono del músculo ciliar, que tira de la coroides hacia adelante.

Si este tono es elevado, la esclera no sufrirá distensión por el hecho de estar protegida por la tensión de la membrana uveal. Si por el contrario el tono del músculo ciliar es bajo, la esclerótica se distenderá, a la vez que el cristalino se hace más plano y la cámara anterior más profunda.

Excitando el parasimpático, el músculo ciliar se contrae, siendo desplazada la coroides hacia adelante. Como consecuencia de este desplazamiento, la presión en el espacio supracoroideo desciende, por lo que la presión sobre la esclerótica estará disminuida, ya que la capa coroidea del músculo ciliar, permite ofrecer una resistencia a la presión intraocular.

Los ojos al nacer tienen cierto tamaño y son hipermétropes. Es preciso que se distiendan (tono ciliar) para convertirse en emétropes.

El tono del músculo ciliar es controlado por centros nerviosos superiores, lo que permite al ojo normalmente hipermetrope del recién nacido distenderse, y con el tiempo llegar a adquirir un tamaño del eje anteroposterior que corresponda a la potencia dióptrica total del ojo, ya que este proceso de emetropización consiste sobre todo en un ajuste entre la longitud axial y la curvatura de la córnea que es el más potente dióptrico del ojo.

Hay razones para creer, que es por una interferencia de los centros nerviosos superiores, que controlan el tono del músculo ciliar, que la emetropía es perdida o no alcanzada.

### *EMETROPIA Y AMETROPIA*

Durante muchos años la miopía y la hipermetropía fueron consideradas como alteraciones patológicas, principalmente, axiles, ya que las investigaciones, llevadas a cabo en cadáveres, parecían haber establecido que el ojo miópico es largo y que el hipermetrope es corto, en relación con el ojo emétrope. Desde este punto de vista, aceptando que el ojo emétrope, tiene una longitud de 24 mm., el ojo miope tendría una longitud superior a esta

#### CAMBIOS QUE PRODUCE LA MIOPIA

y el hipermetrope una menor. Pero una serie de hechos perfectamente comprobados hace que esta sencilla concepción de la emetropia y ametropia sea absurda.

En el concepto actual, la longitud axil representa, solamente uno de los varios factores que determinan el estado de refracción del globo ocular. La refracción de los rayos luminosos se produce en el segmento anterior del ojo, en sus dos dioptrías más importantes, cara anterior de la córnea y cristalino, por lo que, lógicamente un ojo puede seguir siendo emétrope aunque tenga un eje largo, superior a 24 mm. siempre que la refracción del segmento anterior del ojo sea baja; o a la inversa, un ojo puede seguir siendo emétrope aunque la longitud axil sea corta, siempre que el segmento anterior del ojo tenga una refracción alta.

Con lo que podemos concluir: que cuando hay una perfecta coordinación entre la potencia refractiva de las dioptrías oculares y su longitud axial, el ojo será emétrope. Cuando existe una incongruencia entre el valor refractivo de las dioptrías oculares y la longitud axil, por defecto o por exceso el ojo será emétrope.

#### ALTERACIONES DE LA RETINA - PAPILA - VITREO

El fondo de ojo presenta grandes alteraciones en la miopía elevada. (Este hecho ya fue señalado en el siglo pasado); lo que trae consigo alteraciones degenerativas de todas las membranas de aquella región, que dado su curso progresivo, conducen a trastornos visuales muy grandes. Alteraciones estas, que forman el cuadro clínico conocido con la denominación de coroidosis miópica.

##### a. *Reflejo luminoso arciforme de Weiss*

Uno de los primeros síntomas de la coroidosis miópica, es el reflejo brillante que en el año 1898 describió L. Weiss. Este reflejo se encuentra con más frecuencia en sujetos jóvenes, en edades comprendidas entre los 10 y 15 años; únicamente se observa en miopes débiles, desapareciendo con el crecimiento de la miopía.

El reflejo luminoso de Weiss (se puede ver con oftalmoscopio o lámpara de hendidura), aparece como una línea brillante paralela al borde nasal de la papila. Cuando la observación se hace binocularmente, el reflejo parece

## COLOQUIO SOBRE MIOPIA

estar situado en el vitreo. Si el manantial luminoso de observación es desplazado lateralmente, el reflejo de Weiss, se desplaza en sentido contrario. Para Goldman, el reflejo luminoso, representa la imagen por reflexión del manantial luminoso, formado por un espejo cilíndrico cóncavo, que es la forma que toma la retina al dirigirse hacia la papila en los casos de supertracción.

El reflejo de Weiss se puede observar igualmente en las neuritis ópticas.

### *ALTERACIONES PAPILARES*

Las alteraciones papilares figuran entre los signos más precoces de la miopía. Los aspectos más típicos de la papila miópica son:

#### a) *Creciente o cono temporal*

En la mayoría de los casos de miopía se observa el llamado cono temporal el que se caracteriza por la existencia de una zona bien definida en forma de hoz o media luna.

El color del cono temporal es variable: blanco, blanco amarillento, sembrado o no de manchas grises, y con gran frecuencia está delimitado exteriormente por un reborde pigmentado más o menos marcado.

Sus dimensiones son variables, pudiendo tener en su parte más ancha hasta 1 diámetro papilar.

Según Denis, el aspecto anatómico del cono miópico, puede presentarse de las siguientes formas:

1) El epitelio pigmentario no llega hasta el canal esclerocoroideo normal; la coroides está atrofiada parcial o totalmente. La esclerótica es vista por transparencia de las fibras retinianas que recubren esta coroides sin interposición del epitelio pigmentario. Si la atrofia coroidea es total, el cono es blanco, si la atrofia es parcial, el cono está sembrado de manchas grises.

2) Como resultado del alargamiento del globo ocular, el canal esclerocoroideo puede tener una dirección oblicua; debido a este hecho la cara interna de las fibras transparentes, se hacen visibles al oftalmoscopio, bajo la forma de un creciente, llamado por los autores alemanes, "de distracción".

3) Una combinación de los dos anteriores, serán productores de un doble cono, de los cuales el interno, que es blanco, estará situado a un nivel

#### CAMBIOS QUE PRODUCE LA MIOPIA

más bajo que el cono externo. Este último está frecuentemente muy salpicado de manchas grises.

4) Cuando el canal esclerocoroideo es muy oblicuo, como consecuencia del alargamiento del globo ocular, la esclerótica y la coroides son atraídas hacia el centro del nervio óptico por el lado nasal, formando un pliegue que debe contornear las fibras ópticas y los vasos. La papila aparece bajo este pliegue como un creciente de color amarillento rosado, por el lado nasal. Este pliegue, al ser conformado por los vasos, forma acodamientos, que recuerdan el cuadro de la excavación glaucomatosa.

El creciente temporal puede seguir progresando alrededor de la papila y la media luna queda trasformada en un anillo, que rodea totalmente a la papila; pero hay que advertir que este anillo es siempre más ancho por su lado temporal, que por el lado nasal.

Como consecuencia de la ectasia posterior del globo ocular en la miopía elevada, la papila toma una posición oblicua y al ser vista oblicuamente con el oftalmoscopio, dará la impresión de ser oval.

#### 2) FALSO EDEMA DE PAPILA EN LA MIOPIA

Se puede observar en la miopía ligera o media; Bregeat lo encuentra también en la hipermetropía fuerte.

Debido a la supertracción producida por el creciente miópico, la retina y la coroides se hunden en el nervio a este nivel, obligando a las fibras ópticas a describir una curva acentuada hacia el lado nasal.

#### ESCLERA

##### *Estafiloma posterior*

Un síntoma típicamente miópico es el estafiloma posterior, el cual se observa sobre todo en las miopías evolutivas.

La unión progresiva de la atrofia circumpapilar y los focos de coroidosis, conducen a la formación del estafiloma posterior, al poner al desnudo la esclerótica y ser esta después rechazada hacia atrás. Hay que advertir, que al mismo tiempo puede producirse una verdadera esclerectasia, que no se confunde siempre con el estafiloma, pero que sí puede rebasarle en 1 o 2 diámetros papilares.

## COLOQUIO SOBRE MIOPIA

En el examen oftalmoscópico, el estafiloma posterior se reconoce porque a nivel de sus bordes aparece una línea curva oscura, sobre la que los vasos retinianos forman un cono más o menos acentuado.

Dimmer distingue en la miopía dos tipos de estafiloma verdadero:

a) El estafiloma que corresponde a la esclerectasia nasal, descrita por Messelon, caracterizado por tener su centro hacia el lado temporal del disco óptico, siendo más visible su profundidad del lado nasal, donde se observa una línea curva y sombreada, sobre la que los vasos se acodan. Esta línea se aparta progresivamente del disco óptico, para perderse finalmente a nivel de una línea imaginaria que pasa por la fovea, de tal manera, que en la concavidad de la línea curva que el estafiloma produce, quedan englobados la mácula y el disco óptico.

b) Un segundo tipo de estafiloma se caracteriza por su forma de copa, observando por igual a la mácula y el disco óptico, teniendo su centro en un punto que equidista de estas dos formaciones.

Kreupe ha descrito en la miopía, una esclerectasia circunscrita a la región macular en la que la papila no era afectada.

## COROIDES

### 1) *ATROFIA CIRCUMPAPILAR*

Este cuadro se forma, cuando después de un crecimiento progresivo, el creciente miópico (cono), alcanza dimensiones superiores a un diámetro papilar.

Con el oftalmoscopio se observa una superficie blanca, que es la zona de atrofia circumpapilar; la cual puede estar o no, recorrida por vasos coroideos normales o alterados y también por vasos retinianos.

El borde externo de la atrofia circumpapilar es neto, en la mayor parte de los casos, pero nunca se presenta con la nitidez del cono miópico, por lo que resulta difícil, en muchas ocasiones diferenciar la zona que corresponde al cono miópico de la que corresponde a la atrofia circumpapilar; aunque las zonas del cono son más amarillas y menos blancas que las correspondientes a la atrofia.



## CAMBIOS QUE PRODUCE LA MIOPIA

### 2) *COROIDOSIS MIOPICA*

La coroidosis, está siempre presente en los casos de miopía elevada; de aquí que no es de extrañar que haya autores que consideren como fundamental y primitivo de la enfermedad miópica a la coroidosis, y como secundario al trastorno refractivo.

Teniendo en cuenta que las lesiones de la coroides que aparecen en la miopía elevada son de tipo degenerativo, la denominación de coroidosis sería más apropiada que la de coroiditis.

Sin duda alguna, en la miopía elevada, el proceso fundamental y más importante, es la atrofia progresiva de la coroides, la que se manifiesta inicialmente por una atrofia del epitelio pigmentario, lo que trae consigo el que se hagan muy aparentes los vasos coroideos, al aumentar la transparencia de la retina. En la fase final de la atrofia corioidea, esta membrana llega a desaparecer en algunos lugares, de tal forma que la esclerótica aparece desnuda en aquellos puntos.

Las lesiones que aparecen en la coroidosis miópica, pueden agruparse en dos tipos fundamentales: difusas y focales.

#### a. *Lesiones difusas*

Son consideradas como lesiones tempranas de la miopía progresiva. El pigmento presenta una distribución irregular, por lo que las zonas claras alternan con espacios más rojizos.

Los vasos coroideos que son vistos a través de estas zonas, aparecen faltos de sus anastomosis características (ya que estas suelen desaparecer, existiendo solo los troncos gruesos) más pálidos y en menor cantidad.

Cuando el proceso avanza (formas graves), estos vasos se muestran exangües, afectados de esclerosis y aumentados de espesor, lo que los hace aparecer como cintas blancas, de tal manera que los espacios interventriculares de la coroides se hacen más extensos.

#### b. *Lesiones focales*

Aquí tenemos que estudiar las coroidosis en focos; las lesiones ecuatoriales y las alteraciones circunscritas al polo posterior.

## CÓLOQUIO SOBRE MIOPIA

### *COROIDOSIS EN FOCOS*

Las lesiones están constituidas por focos de atrofia diseminados por el fondo de ojo, que clínicamente se manifiestan, como focos pequeños de forma redondeada, que al aumentar de tamaño, se hacen de forma irregular, dejando ver la esclerótica desnuda, bajo un aspecto blanco nacarado característico, de bordes bien pigmentados.

Los focos pueden aparecer alrededor de la zona de atrofia circumpapilar y confluir entre ellos y con esta; pero su localización predilecta es por arriba y por abajo del lado temporal y hacia la mácula.

### *COROIDOSIS ECUATORIAL*

Este tipo de lesión se caracteriza por una menor riqueza en síntomas funcionales que la coroidosis del polo posterior. El comienzo de esta localización se caracteriza por los síntomas subjetivos de fosfenos y moscas volantes.

Las lesiones de este tipo de coroidosis, son en general extensas y consisten en rayas pigmentarias limitando a zonas atróficas y para su estudio es preciso realizar una buena midriasis.

*La degeneración en forma de red o reticular*, representa la forma más típica de las alteraciones miópicas en la región ecuatorial del globo ocular. En su forma más característica, aparecen zonas más o menos extensas; que en algunos casos pueden ocupar toda la superficie del ecuador, en la que aparecen unas líneas blancas, que en su conjunto toman el aspecto de una red. Algunas veces estas líneas blancas se continúan con los vasos retinales, lo que ha hecho suponer a algunos autores que aquellas son originadas por vasos retinales alterados y hasta obstruidos.

En estas zonas de degeneración, no faltan los trastornos pigmentarios, así como la degeneración quística de la retina, la que jugaría un papel muy importante en el desarrollo posterior de los desprendimientos retinianos. Las lesiones serían más frecuentes en el cuadrante temporal superior y con frecuencia son bilaterales, consistiendo en un adelgazamiento de la retina en una zona bien delimitada. Dentro de aquellas zonas se observan las líneas blancas, ya citadas, que se continúan con los vasos retinales.

Stractsma y Alle, han señalado que las adherencias del vítreo a las lesiones era muy característico, lo que jugaría un papel muy importante en los desprendimientos de retina.

## CAMBIOS QUE PRODUCE LA MIOPIA

### RETINA - COROIDES

#### *LESIONES MACULARES*

Son originadas por una falta de aprovisionamiento por parte de la coroides. En la miopía, el trastorno visión central no guarda relación estrechamente paralela con las transformaciones anatómicas que en la región macular se observan. Así en la clínica, se presentan sujetos con evidentes alteraciones en la región central, y sin embargo, su visión central está bien conservada, pero estos casos no son frecuentes.

También vamos a citar el caso que con alguna frecuencia se observa en sujetos miopes, consistente en que el sujeto, perfectamente corregido con vidrios para lejos y para cerca, presenta una mala visión lejana, en tanto que para cerca, su agudeza visual es mayor. Esto se explicaría porque la visión lejana precisaría para su buen funcionamiento un intacto y amplio campo macular, en tanto que la visión próxima es posible con un número pequeño de conos que conservan intacta su función. Aparte de las lesiones maculares consideradas específicamente miópicas, como son la mancha de Fuchs y los resaltes de laca, hay que destacar otras modificaciones del aspecto normal de la mácula, como es por ejemplo, una pigmentación a su nivel, más marcada que de ordinario lo que resulta chocante, si tenemos en cuenta que en la miopía el resto de la retina presenta un aumento de la transparencia del epitelio pigmentario. Por otra parte el reflejo macular se encuentra ausente y los vasos maculares presentan modificaciones respecto a su ordenación.

#### *LOS RESALTES EN LACA*

Reciben este nombre por su semejanza a un objeto recubierto por laca, de la que que esta faltase en algunos puntos. Los resaltes de laca parten con frecuencia del borde temporal de la atrofia coroidal circumpapilar, y en forma de estriás amarillentas rojizas, se dirigen hacia la mácula, teniendo un tamaño ligeramente superior al de los vasos retinianos. Según Dimmer, estas estriás tendrían su origen en el proceso de distensión ocular.

#### *MANCHA NEGRA DE FUCHS*

A pesar de que lleva el nombre de Fuchs, fue FORSTER, quien en 1862, la descubrió por primera vez, pero la circunstancia de que FUCHS le dedicara un interesante trabajo en 1901, ha sido la causa de que se conozca de esa manera a este importante signo miópico.

#### COLOQUIO SOBRE MIOPIA

El sexo femenino es el más afectado, para Beillart, la proporción en favor de la mujer es de 4-1.

La presentación de la mancha oscila entre los 15 años y edades muy avanzadas, pero cuando se produce con mayor frecuencia, es entre los 45 y 60 años.

Las personas jóvenes presentan la mancha de FUCHS, solo con miopias muy elevadas, pero a medida que avanza la edad, se afectan también los ojos con miopía media o ligera.

La lesión suele ser bilateral, pero no siempre ocurre de la misma forma, ni su comienzo es simultáneo en los dos ojos.

El síntoma más importante de la aparición de esta lesión macular es una disminución de la visión central. Un individuo miope, que hasta entonces se defendía relativamente bien con la corrección de su defecto, nota de una manera rápida que su visión ha sufrido una disminución muy aparente, en especial de la visión próxima, que es la que más íntegramente se conserva en el sujeto miope, siéndole muy difícil la lectura o la costura. Por otra parte, el paciente nota la presencia de un escotoma, que interpreta como una mancha oscura, la cual viene a colocarse delante del punto que pretende ser visto. La mancha de FUCHS tiene 2 formas distintas de comienzo:

a) Una que consiste en la presencia de un foco granulomatoso, con una coloración gris plata mate y cuyos bordes están mal delimitados. Esta mancha ocupa solo de una manera excepcional el centro de la foveola, pero con mucha frecuencia se encuentra muy cerca de esta. Cuando se realiza un examen muy precoz de la lesión que estudiamos, puede verse el comienzo de la mancha de FUCHS, como un ligero edema de la región macular.

b) Otra forma de comienzo, es la de una hemorragia profunda y extensa, cuya localización aparente se encuentra entre la coroides y la retina, la que va seguida de la aparición de un foco pigmentario, cuya coloración al principio es más bien grisácea; pero aunque este comienzo se encuentra con frecuencia, no es ni mucho menos constante, y a la inversa Díaz Domínguez ha podido observar en algunos casos de miopía, cómo estas hemorragias podían absorberse sin dejar huella y recuperarse la visión.

En los comienzos se nos presenta la mancha negra de FUCHS, como un foco con límites precisos y cuyo tamaño es en general, más pequeño que un diámetro papilar, aunque puede ocurrir que su tamaño inicial sean dos o tres diámetros papilares.

#### CAMBIOS QUE PRODUCE LA MIOPIA

Su coloración es de un tono negruzco, si bien ocurre que su centro puede ser más claro. Rodeando a la mancha, se encuentra una zona de color rojizo claro, que nos da la impresión de que ha desaparecido el epitelio pigmentario y que la coroides ha quedado al descubierto. La mancha, aumenta con el tiempo sus dimensiones hasta hacerse igual o mayor que la papila, su forma sufre cambios y de redonda que era, se hace oval o hasta se llena de contornos irregulares. También se altera su coloración que tiende a palidecer.

En el transcurso de los años se observan con frecuencia, en el centro de la mancha oscura, varias manchas claras, aclarándose el centro y mejorando la agudeza visual.

#### *SUPERTRACCION RETINAL*

La supertracción retinal es una especie de pliegue de retina que sobresale hacia la parte nasal de la papila.

La supertracción, cuando es acentuada, puede ocultar la entrada de los vasos en el disco, de tal manera, que estos dan la impresión de que salen por la retina acabalgada.

La supertracción resulta muy aparente cuando la coroides y la retina están afectadas a la vez. Cuando el proceso afecta únicamente a la retina, como esta membrana es transparente, los tejidos acabalgados escapan fácilmente a la observación.

La supertracción, en la casi totalidad de los casos, va asociada al cono temporal.

#### ALTERACIONES DEL VITREO

En primer lugar vamos a citar uno de los síntomas que más corrientemente se presentan en el sujeto miope: nos referimos a las moscas volantes. El paciente dice ver una sombra en su campo visual, y oftalmoscópicamente se observa un cuerpo flotante en el vítreo. La movilidad de estas opacidades depende de la viscosidad del vítreo; a mayor viscosidad, mayor oscilación. Con el reposo las opacidades vuelven a ocupar su lugar primitivo.

En gran parte de los casos, estos cuerpos flotantes del vítreo corresponden a desprendimiento de él.

#### COLOQUIO SOBRE MIOPIA

En la miopía maligna, el vítreo anterior presenta una destrucción de su armazón, existen también focos de reblandecimiento y opacificación, constituidos por un contenido anormal en albumina del acuoso que empapa las mallas del vítreo.

El vítreo posterior presenta una estructura diferente a la anteriormente descrita, en esta zona, la armazón vítrea ha desaparecido, ofreciendo el aspecto de un espacio ópticamente vacío, en el que se ven flotar finísimos copos de albumina y pigmento.

También resulta corriente la observación del denominado desprendimiento de vítreo, al biomicroscopio, se observa una hialoides formando pliegues y, detrás de ella, un espacio ópticamente vacío en el que pueden verse algunas opacidades.

DOCTORA FERRER:

¿Hay algunas preguntas para hacer al doctor Heinert? Doctor Heinert, en su presentación usted mencionó lo de la catarata a los 50 años; ¿a cuál tipo se refirió por favor?

DOCTOR HEINERT:

A la nuclear.

DOCTORA FERRER:

¿No encontró usted que estaban más adelantadas, que podían aparecer mucho antes?

DOCTOR HEINERT:

Es factible.

DOCTORA FERRER:

Usted doctor Barraquer, ¿qué ha encontrado de la catarata en la miopía?

DOCTOR JOSE I. BARRAQUER:

No tenemos un estudio que nos permita hablar con autoridad sobre la edad de aparición de la catarata, ya sea de tipo nuclear, o subcapsular posterior en el miope; pero la edad de 50 años parece una edad muy acertada, si bien en algunos casos es más precoz.

#### CAMBIOS QUE PRODUCE LA MIOPIA

Quiero aprovechar la oportunidad para anotar que en mi experiencia la miopía evoluciona más rápidamente, hasta los 20 o 21 años, de acuerdo con el consenso general, pero en mi concepto la miopía continúa evolucionando, si bien más lentamente. Inclusive en afáquicos miopes de 60 y 65 años he podido observar que al cabo de algunos años su miopía había progresado. En general se trata de pacientes que después de la intervención tenían una pequeña hipermetropía y que, transcurridos 4 o 5 años, se volvieron prácticamente emétopes; o sea que el proceso de elongación de los ojos, si bien a marcha mucho más lenta, continúa toda la vida lo mismo que continúa la progresión de las lesiones corio-retinianas propias de la enfermedad.

**DOCTORA FERRER:**

Muchas gracias doctor Barraquer. Eso explica también lo que se ha encontrado en cuanto a la visión en estos casos operados de catarata y en los cuales se nota el progreso de la miopía con sus estados degenerativos. Doctor Francois, usted que ha tenido la oportunidad de estudiar tan extensamente los miopes y los cataratosos; ¿podría usted decirnos si la catarata se presenta en el miope más tempranamente que lo usual?, y ¿cuál ha sido la edad más temprana en que usted ha notado una catarata en el miope?

**PROFESOR FRANÇOIS:** (Gante)

Es seguro que la aparición de una catarata debida a miopía es mucho más precoz que la aparición de catarata en la población general. La edad más precoz en la cual se ve es aproximadamente hacia los 25 años. Yo creo que es necesario primero que todo hablar de dos formas de catarata en los miopes. Antes que nada, está la forma complicada que además podemos observarla en forma de miga de pan, por delante de la cápsula posterior. Esa es una forma; la otra forma que existe y la más frecuente entre los miopes, es la catarata nuclear, que es más frecuente en los miopes que en la población general y además mucho más precoz.

**DOCTORA FERRER:**

Muchas gracias profesor Francois. Doctor Silva, ¿su pregunta?

**DOCTOR CARLOS SILVA:** (Perú)

Luego de la extracción de catarata en miopes, he visto algunos casos que me han llamado la atención porque en su juventud no presentaron

#### COLOQUIO SOBRE MIOPIA

ningún problema y después de la aparición comienzan a tener el problema de maculopatías. ¿Tendría relación esto con el proceso de la afaquia, de la alteración del vítreo?

DOCTORA FERRER:

Me agrada mucho que haya surgido esta pregunta porque no había tenido oportunidad de entrar en la parte de la catarata y de la afaquia, pero en el grupo de estadística presente, en que no había sino 6 casos de los afáquicos, pero en general el cataratoso miope, operado de catarata, es la persona más feliz; vuelve a ver, vuelve a ver más grande, mejor que nunca. ¡Ah! ¿pero cuánto tiempo durará esa visión? Es lo que hay que tener la precaución, porque ocurren de dos maneras en que ese afáquico contento con su visión puede perderla. Una lenta, progresiva, que estaría de acuerdo con lo que el doctor Barraquer nos acabó de mencionar del progreso de la miopía llamada maligna en estado degenerativo; esa continúa aumentando lentamente y la visión lentamente disminuyendo. Pero otra, que es la que esa persona tan contenta con su visión porque es un cataratoso o una cataratosa acabada de operar que le han puesto sus espejuelos o se quita los espejuelos y ve muy bien sin ellos, de repente pierde visión. Y ese es el peligro mayor con que nos encontramos. Ahí mismo ha ocurrido lo que tratábamos de evitar. Vieron hemorragias, vieron rompimiento de Bruch, que es bien frecuente, que está a punto de ocurrir en cualquier momento y momentáneamente pierde la visión y no se recupera. Esas son las dos maneras en que van perdiendo la visión el afáquico miope, a mi manera de entender. Doctor Salleras, ¿tiene usted alguna idea?

DOCTOR SALLERAS: (Buenos Aires)

Yo no creo que en el miope afáquico ocurra lo que en algunos miopes que no han sido operados. La mancha de Fuchs, o el desprendimiento de la retina son eventualidades que le pueden ocurrir a todo miope que se opera de catarata. La miopía es una enfermedad que no se cura con la extracción del cristalino, y por lo tanto pueden sobrevenir complicaciones en el post-operatorio, que no son atribuibles a la cirugía, sino a la enfermedad misma.

DOCTORA FERRER:

Bien; ¿y pudiéramos hacerle una preguntita más a usted, doctor Salleras? Tenemos que el miope también la pierde de una manera rápida por una forma y una complicación propia frecuentemente en la miopía, que



#### CAMBIOS QUE PRODUCE LA MIOPIA

es el desprendimiento de retina. Pero ha notado usted que hay diferencias en esto, entre la hemorragia, entre que se parta el vasito, lo que ocurre a la cicatriz en la coroides y no se vuelva a ver más, al desprendimiento que puede ocurrir por un agujerito en la retina del miope, que puede usted operarlo y vuelve a ver otra vez. ¿Ha notado usted alguna diferencia, tiene alguna experiencia en esos dos casos?

DOCTOR SALLERAS:

Desafortunadamente me está preguntando sobre parte de la comunicación que voy a hacer a continuación.

DOCTORA FERRER:

Perdón, no diga nada, guárdelo para mañana. Para después.

#### MIOPIA Y ESTRABISMO

DOCTOR ZOILO CUELLAR-MONTOYA

La miopía debe relacionarse con el estrabismo desde tres puntos de vista:

1—Pseudostrabismo convergente por gran ángulo Kappa negativo.

2—Exofores, exotropías intermitentes y aún exotropías por defecto de acomodación.

3—Endotropías por proximidad del punto remoto.

##### 1—PSEUDOESTRABISMO

El eje pupilar del ojo y su línea principal de mirada forman un ángulo muy agudo abierto hacia adelante. Angulo que es igual a cero cuando estas dos líneas coinciden. El ángulo será positivo cuando la línea principal de mirada, que en la práctica coincide con el eje visual, se halla colocado nasalmente en relación al eje pupilar; será negativo cuando, por el contrario, se encuentre desplazado temporalmente en relación al eje pupilar. Es rara la existencia de un ángulo Kappa, de cero grados; lo frecuente es encontrar valores positivos de 5 grados.

Sabemos que el eje visual del ojo está constituido por dos semirrectas que, partiendo del punto de fijación, alcanzan en la retina el punto medio

## COLOQUIO SOBRE MIOPIA

de la foveola, después de haber pasado por los puntos nodales del ojo. Ahora bien, sabemos también que en la miopía, especialmente en la miopía alta, usualmente de origen congénito, se produce una elongación anteroposterior del globo ocular a expensas del polo posterior, deformando su topografía. Esto ocasiona un desplazamiento nasal del área macular en tal forma que el eje visual se proyecta horizontalmente en sentido temporal. Aparece entonces un ángulo Kappa, negativo, cuya magnitud estará en relación directamente proporcional a la de la miopía.

En el examen estrabológico la primera prueba y la más simple es la de HIRSCHBERG, o examen comparativo de los reflejos corneales binoculares. Cuando se practica esta prueba en pacientes con alta miopía, los reflejos, que señalan en la córnea el paso del eje visual, se hallarán desplazados temporalmente, pudiendo alcanzar el reborde pupilar temporal. A primera vista tendremos la impresión de encontrarnos ante una endotropía, la cual quedará descartada al efectuar la prueba de oclusión con disociación parcial ("cover-uncover-test") o total ("cover-test").

Un examen muy superficial, en manos inexpertas, puede llevar a un diagnóstico erróneo de endotropía, con sus consecuencias.

### 2) DEFECTO ACOMODATIVO

En ojos emétopes, cuando se fija un objeto muy próximo, los ojos ejecutan un movimiento de convergencia a determinado ángulo, y al mismo tiempo cada ojo acomoda un cierto número de dioptrías. Hay entonces una relación íntima entre la acomodación y la convergencia que origina un estímulo de acomodación para provocar un estímulo de convergencia y viceversa; esta es la *sinergia acomodación-convergencia*. Y al hablar en este trabajo de convergencia, nos referimos a la amplitud de convergencia que se halla relacionada con la acomodación.

La convergencia, independientemente de la distancia interpupilar, vale decir, de la distancia entre los centros de rotación, se mide en ángulos métricos (Nagel). El ángulo métrico es el inverso de la distancia en metros del ojo al punto de fijación. Esto quiere decir que un ojo emétrope cuando fija a 1 metro de distancia, desarrolla una convergencia de 1 ángulo métrico, y cuando el objeto se aproxima sobre la línea media hasta alcanzar los 25 cm. el ojo desarrollará 4 ángulos métricos de convergencia. El número de ángulos métricos de convergencia coincide con el número de dioptrías de acomodación en el ojo emétrope. Así, al fijar los ojos en un objeto situado

## MIOPIA Y ESTRABISMO

en la línea media a un metro de distancia, desarrollan 1 ángulo métrico de convergencia y 1 dioptría de acomodación, la cual es de signo positivo. Estos mismos ojos, al fijar un objeto situado a 33 cm. de distancia desarrollarán 3 ángulos métricos de convergencia y 3 dioptrías de acomodación.

Como entre los centros de rotación de los dos ojos existe una determinada distancia y como para fines prácticos el concepto del ángulo métrico es inoperante, debemos buscar una medida al alcance de la mano. Esta está constituida por los prismas. Para obtener la medición en prismas y viceversa basta aplicar la siguiente fórmula:

**CONVERGENCIA = ANGULOS METRICOS X DISTANCIA INTER-PUPILAR.**

Así tenemos que en el sujeto con distancia interpupilar de 60 mm. a 1 m. desarrolla 6 dioptrías prismáticas de convergencia. El número de D. P. corresponde al cálculo reducido a centímetros.

En el miope de -1.00 D. a 1 M de distancia, después de hacer la suma algebraica entre este dato y la acomodación, de sentido positivo, la acomodación es igual a cero. De este dato se desprende lógicamente que los estímulos que desembocan en la convergencia acomodativa tienden al cero, teniendo entonces el paciente que ejercer una convergencia de tipo voluntario, la cual produce una rápida fatigabilidad y por ende, una tendencia a la relajación de la convergencia. Si la miopía es de -2.00 la acomodación alcanza una cifra negativa (-1.00) 1 M. y así sucesivamente. Esto, supuesta la no utilización de corrección óptica adecuada.

La convergencia voluntaria aumenta en proporción inversa al grado de acomodación. Vale decir, a menor acomodación mayor convergencia voluntaria necesita ejercer el paciente.

Estos hechos clínicos totalmente demostrados nos llevan a concluir que en la miopía adquirida se va produciendo un deterioro paulatino de la convergencia refleja, la cual es fundamental para la comodidad de la visión próxima del paciente. Cuando se alcanzan niveles de 2 a 4 dioptrías negativas es máxima la inhibición del reflejo y a su vez máxima la necesidad de ejercer una convergencia voluntaria.

Esto nos explica el gran número de insuficiencias de convergencia, ausencias de la misma, exoforias, exotropías intermitentes y exotropías que se encuentran relacionadas con la miopía adquirida de pequeña a mediana magnitud, en pacientes que no utilizan la corrección óptica adecuada, o

## COLOQUIO SOBRE MIOPIA

que la utilizan solamente para visión lejana. De ahí la importancia de insistir a los pacientes con este defecto sobre la necesidad de utilizar permanentemente la corrección óptica, a pesar de la buena visión próxima sin corrección y de las molestias que causa la utilización de la acomodación, sobre todo al inicial el uso permanente de gafas.

### 3) *PROXIMIDAD DEL PUNTO REMOTO*

Sobra decir que la causa de la mala visión lejana del miope es el acercamiento que sufre un punto remoto, el cual es proporcional al grado de miopía. Así encontramos cómo en las altas miopías de tipo congénito este punto se aproxima tanto que puede llegar a coincidir con el punto próximo de convergencia de una persona normal.

La visión lejana del miope es borrosa, pero por el contrario la visión próxima, es clara, sin requerir la acomodación como anotamos anteriormente. Por lo tanto, en este tipo especial y raro de estrabismo (endotropía con miopía), no es el factor acomodativo o hipoacomodativo el que entra en juego. Chavasse describió este tipo de endotropía: la miopía congénita, con frecuencia muy acentuada, permite entonces una visión más clara para cerca, especialmente en un punto muy próximo. Para enfocar ambos ojos sobre un punto muy próximo se requiere un alto grado de convergencia y puesto que la visión es clara solamente para cerca, los estímulos para la convergencia son permanentes y de una magnitud mayor que la normal. Por el contrario, la divergencia no tiene ninguna utilidad, por lo tanto no existen estímulos de la divergencia. El resultado es un estado constante de convergencia, y por ende una endotropía constante. De acuerdo con esta teoría de Chavasse, esto les permite a los pacientes una buena visión próxima, y la convergencia recibe un estímulo activo, haciéndose dominante y persistente.

Estos casos son raros (2 a 3% de las endotropías), y a causa de las dificultades que presentan estos pacientes para el examen, por la mala visión producida por la alta miopía, su elemento sensorial, no ha sido estudiado en detalle. Usualmente la aparición es temprana, 2 años de edad o menos.

Con una endotropía en caso de alta miopía es difícil estar seguro de la etiopatogenia propuesta por Chavasse, o por lo menos saber si es la única causa. Aquí se entremezclan posiblemente diferentes causas. Por ejemplo, la agudeza visual pobre debida a la alta miopía es un factor acelerador en la aparición del estrabismo.

## MIOPIA Y ESTRABISMO

En cualquier forma, se presenta de por sí un doble problema terapéutico la desviación y la miopía alta. Como la visión usualmente no es buena, no se debe esperar la curación funcional completa de los disturbios de la visión binocular.

### LA INFLUENCIA DE LA CONTRACTILIDAD DEL MUSCULO CILAR EN LA ETIOLOGIA DE LA MIOPIA

ZOILO CUELLAR-MONTOYA, M. D.

Como adición a todo lo que se ha dicho y discutido en este coloquio sobre las posibles causas de la miopía, y en relación con las elevaciones tensionales sufridas por algunos miopes después de un tiempo considerable de lectura, pensamos que es interesante elucubrar sobre la posibilidad de que la hipotrofia del músculo ciliar, presente en los ojos miopes, pueda tener algo que ver con la hipertensión ocular que parece ser otra de las características del ojo miope.

Otro tópico que debe tocarse en relación a lo anterior es la posible influencia de la constitución histológica del músculo ciliar y su íntima relación con los procesos ciliares.

Nada en la anatomía del ser humano falta ni sobra, y las relaciones de proximidad entre los diferentes órganos no son ciertamente obsoletas. Así, no es por casualidad que el músculo ciliar se halla en tan íntima relación con los procesos ciliares, conformando en conjunto una unidad denominada cuerpo ciliar, cuyo principal origen embriológico es la coroides. Adicionalmente, el punto común de inserción de las tres porciones del músculo ciliar es el denominado TENDON CILIAR, tendón anular que se extiende circunferencialmente alrededor del globo, mezclado con el espolón escleral y en íntima relación con el sistema CORNEO-ESCLERO-TRABECULAR. Esta relación la comprobamos fácilmente en la clínica con la utilización de mióticos. Estos fármacos al producir la contracción del músculo ciliar, no hacen otra cosa que lograr una mayor apertura de los poros trabeculares, aumentando así el coeficiente de drenaje.

En tanto que se ha demostrado cómo el estado del esfínter iridiano no produce cambios en la presión intraocular, salvo en los ojos con glaucoma

#### COLOQUIO SOBRE MIOPIA

por ángulo estrecho, si se ha comprobado el cambio de la presión intraocular producido por la acomodación. La acción del músculo ciliar sobre el espolón escleral influencia el drenaje al abrir el trabéculo. Se ha demostrado tonométricamente que la acomodación sostenida disminuye la tensión intraocular, y tonográficamente que se presenta un aumento en la facilidad de drenaje (Armaly y Burian, 1958; Armaly y Jepson, 1962).

En resumen, el aumento de la tensión intraocular en el ojo miope, en comparación a las tensiones proporcionalmente bajas de los hipermetropes, puede estar relacionado con:

1—La hipotrofia del músculo ciliar en el ojo miope y su menor utilización, gradual en la miopía adquirida, van creando una carencia crónica de la tracción ejercida por el aumento del tono de dichos músculos sobre el espolón escleral y por ende sobre la malla porosa del trabéculo canalicular de drenaje. Esta deficiencia explicaría en parte la elevación tensional de los ojos con miopía adquirida progresiva. Vale la misma explicación expresada en sentido contrario para la hipotonía del ojo hipermetrope, el cual muestra un músculo ciliar muy bien desarrollado.

2—La tendencia hipotónica de los ojos excesivamente miopes se podría explicar por la apertura de los poros producida por la distensión escleral a través del músculo ciliar. Además estos ojos conllevan alteraciones notables de la rigidez escleral y posiblemente cambios circulatorios a nivel de los procesos ciliares.

3—Los dos puntos anteriores hacen relación al componente longitudinal del músculo ciliar, pero no a las fibras oblicuas y a las iridianas.

a. Las fibras oblicuas forman bandas en Y abierta hacia adelante, insertándose por el vértice en el tendón común y por sus extremos en la cola y la cabeza de los procesos ciliares.

b. Las fibras iridianas se originan un poco por dentro del origen común y cada par de bandas forma una V de vértice anterior, desde cuyo cruce salen bandeletas tendinosas que se insertan en las caras laterales de cada proceso ciliar. Sus extremos terminan fusionándose con el músculo dilatador de la pupila.

Estos dos hechos anatómicos nos hacen pensar necesariamente en la existencia de una influencia directa de la contracción de estas fibras en la producción de humor acuoso por los procesos ciliares. Dicha influencia puede explicarse tanto por acción mecánica de expresión u ordeño de los

#### LA INFLUENCIA DE LA CONTRACTILIDAD

procesos ciliares como por un aumento del metabolismo celular a este nivel, así como por la existencia —posiblemente— de un tipo de sinergia mio-humoral similar a la existente entre la acomodación y la convergencia.

Esta acción produciría un aumento en la secreción del humor acuoso durante la acomodación, lo cual explicaría el incremento tensional que sufren los ojos de algunos miopes al ser sometidos a la prueba de la lectura (acomodación forzada), la cual suele ser mayor cuando el paciente usa sus lentes adecuados, lo cual es fácilmente explicado por el estímulo acomodativo que aparece en estas circunstancias, en contraposición a la inhibición acomodativa existente en el miope medio que lee sin su corrección óptica.

La contracción isométrica de las fibras longitudinales del músculo ciliar, responsable de la apertura trabecular, es muy pobre por la hipotrofia de este músculo.

La contracción isotónica de las fibras oblicuas e iridianas es más fácil de realizar puesto que actúa sobre tejido mucho menos rígido, como son los procesos ciliares, siendo ayudado por el componente de elasticidad capsular del cristalino; así, encontraríamos un aumento en el metabolismo a este nivel, con una presión de los procesos ciliares, lo cual produciría un aumento en la secreción del acuoso, en tanto que, simultáneamente, se presentaría el déficit trabecular debido a la poca acción de las fibras longitudinales sobre el espón escleral. Estos hechos desembocarían en un aumento periódico de la tensión ocular, si suponemos que la atención sobre la lectura, vale decir la acomodación ejercida, no siguen una línea recta continua, sino que presentan oscilaciones positivas y negativas.

DOCTOR REINOSO:

Gracias, doctor Cuéllar. ¿Hay alguna pregunta referente al tema tratado?

DOCTOR JOSE I. BARRAQUER:

Cuando se presente un trabajo del doctor Hernández sobre farmacodinamia en ojos hipermétropes, miopes y emétropes, creo que pueda hacer algunos comentarios.

DOCTORA FERRER:

Respecto al tratamiento con la atropina, ¿quieres dejarlo para después? Si no hay otra pregunta por el momento, queda levantada la sesión.

## COLOQUIO SOBRE MIOPIA

### QUINTA SESION

Presidente: doctor **JAIME PEREZ-LLORCA**  
Coordinador: doctor **ANGEL HERNANDEZ**  
Secretario: doctor **FEDERICO SERRANO**

DOCTOR ALEJANDRO SALLERAS: (Buenos Aires)

Se tratarán las complicaciones de la miopía y su tratamiento. El primer disertante será el doctor Derek Ainslie, de Londres.

DOCTOR DEREK AINSLIE: (Londres)

I think it has been clearly demonstrated during the last session, particularly with Dra. Olga Ferrer's magnificent photographs of fluoresceine studies, that the evolution of myopia and the complications are very much bound up with each other. At the beginning of the last session I said that the story of unilateral myopia was very largely one of "no evolution" even if Dr. Barraquer didn't have quite the same experience. Unfortunately my ear-phones weren't working while he was talking, so I wasn't able to ask any further questions at that moment, but I will now. We have had different experiences from those you noticed. I can't think of the precise figures, but approximately 30 percent of all the cases on which we performed Keratomileusis have shown a progress of their myopia. Now, this is only over a period of about four years at the maximum because I have been doing the procedure no longer than that, but in nearly all of these, the corneal curve has definitely increased as well, and I have said that this (it seemed to me from the figures), that this accounted for the amount of myopia in most cases. In 6 of them, it did not, and in these the progress was quite marked. In the least of these 6 it was 5 diopters of myopia and in the highest it was 8 diopters of myopia which was not accounted for by the increase in the corneal curve.



#### COLOQUIO SOBRE MIOPIA

Now, in the ones in which the increase, usually rather small, was accounted for by an increase in the corneal curve, these ones did not show any degenerative changes, or practically none of them did. But all of those 6 with a large increase showed degenerative changes in the retina. Some of them severe, and I am rather feeling now, in view of those nice photographs of Dr. Ferrer we saw, that it would be interesting to do some fluoresceine photograpy on these cases, especially the ones which are only showing the early stages of myopic changes, and also perhaps on some of the other ones; I haven't done any fluoresceine studies of any of our unilateral myopic cases. Certainly I think on those on which we have done surgery, it would be interesting to see whether any of these changes which have been suggested are occurring. Because clinically, visualized by the ophthalmoscope, they do not seem to.

So really, in my experience of unilateral myopic the real complication which we have to deal with is amblyopia. Degenerative changes are rather rare. And this, indeed, is a very serious complications, and I will say more of it when we come to the treatment in my main paper.

In 1960, as Junkers stated when he was talking about the value of orthoptics and pleoptics, that the amblyopia occurring in unillateral myopia was particularly resistant to treatment, and was of a particularly intractible nature. This has been mentioned by other people too, as we shall see, and this has been our experience. Nevertheless, if the case is diagnosed early and treated early, quite a number of them can have the amblyopia overcome. I think, therefore, that the early treatment is very important, even in those cases where one gets a progression of the myopia, whether this is axial, or whether it is curvature. We have found that once we have got the vision improved, even though they may develop one, two, three, or four diopters of myopia after a year or two, if this is corrected, the correction, the degree of anisometropia is not so great that they are unable to wear ordinary spectacle lenses and the amblyopia does not tend to recurr. Certainly it does not if they do a certain amount of occlusion daly. They don't usually require long occlusion.

So, Refractive Keratoplasty plays an important part here in the prevention of amblyopia in some 40 percent of cases, as we shall see. And even if some myopia recurs, you still tend to have a better visual acuity than you would if you had not treated the myopia at all.

Tank you very much.

QUINTA SESION

DOCTOR ANGEL HERNANDEZ: (Bogotá)

Si hay alguna pregunta que hacer con relación al tema tratado... Yo quería preguntar al doctor Ainslie si en ese 30 por ciento de casos que él dice operados de Queratomileusis en los cuales recidiva la miopía, él ha hecho algún tratamiento o alguna cirugía hipotonizante del globo combinada con la queratomileusis.

DOCTOR AINSLIE:

No, I haven't. I haven't done any treatment. These patients do not appear to have had any overrise in tension and I have not done any formal operation for the reduction of tension. In fact, I didn't realize that doctor José Barraquer was doing this, I believe almost as a routine. Is it a routine? It is a routine procedure. I have not tried it at all.

DOCTOR HERNANDEZ:

¿El profesor François quería hacer una pregunta?

PROFESOR JULES FRANCOIS: (Gante)

I am very happy that doctor Ainslie confirms what I thought; that is to say that congenital myopia is not progressive. I think it is very important to know that.

DOCTOR AINSLIE:

It certainly does seem to have been our experience, and that is why I postulated that this unilateral myopia was, in fact, almost certainly congenital; whether it was genetic or not, I don't know; but congenital, at least.

DOCTOR HERNANDEZ:

¿Algún otro comentario? Ahora tiene la palabra el doctor Alejandro Salleras, quien continúa con el tema.

## COLOQUIO SOBRE MIOPIA

DOCTOR ALEJANDRO SALLERAS:

En la presentación que haremos, contestamos una parte de las preguntas que nos hizo la doctora Olga Ferrer, hace un rato.

La cirugía de la catarata del miope, eludida por un gran número de colegas por las complicaciones operatorias y postoperatorias que entraña, brinda a los más audaces, o a los más capaces, una de las mayores satisfacciones que se pueden obtener en el campo de la cirugía ocular. Desde hace tiempo nos hemos inclinado por la cirugía precoz de la catarata miópica. Varios fueron los factores que influyeron en nuestro ánimo para tomar esta decisión:

En primer lugar, el hecho de que muchos miopes esperan, por consejo de algunos colegas, a la mal llamada "pérdida total de la visión" para decidirse a operarse de cataratas. En varias oportunidades me ha tocado tener que encarar el problema de convencer a un paciente con una catarata incipiente, que su brusca disminución visual no era causada por el progreso de su catarata, sino a la aparición de un desprendimiento de retina. En estos casos, cuando la catarata es aún incipiente, existe la posibilidad de visualizar adecuadamente el fondo de ojo y tratar con efectividad el desprendimiento de retina.

Cuando la catarata es más avanzada, el cirujano se encuentra con frecuencia con serias dificultades para resolver el problema retiniano, y a veces, se ve obligado a extraer el cristalino en un paciente que ya tiene un desprendimiento de retina, con los graves riesgos que esto entraña. Por esta razón fundamental, repetimos, cada día somos más partidarios de la cirugía precoz de la catarata miope.

La increíble recuperación visual del miope, que no tiene lesiones maculares graves, operado de catarata, es un extraordinario estímulo para el cirujano que se anima a afrontar todas las contingencias de la cirugía de estos casos. Desde hace muchos años los éxitos que hemos obtenido en este tipo de pacientes han hecho que el porcentaje de miopes que nos consultan en busca de estos resultados haya aumentado considerablemente.

Dos, son a nuestro criterio las causas fundamentales de estos resultados tan alentadores. En primer lugar, la eliminación de la anestesia retro-bulbar, ya sea por el empleo de la anestesia general, o el coctel lítico de Laborit, y en segundo lugar, el uso sistemático de Manitol que permite obtener una

#### QUINTA SESION

hialoides que tiene ganas de quedarse en su lugar. Tomando estas dos precauciones, la cirugía de la catarata miópica no difiere esencialmente de la cirugía de la catarata senil.

Todos ustedes saben, por experiencia propia, cuál es la complicación que todos tenemos durante este tipo de cirugía. Es sabido que todo ojo con una miopía axial, más o menos elevada, como ya se ha dicho repetidas veces aquí, está distendido en mayor o menor grado. Como consecuencia de ello, la pared escleral, por ser de menor grosor, ofrece una menor resistencia a la presión del contenido normal de la órbita. Esto ocurre especialmente cuando se trata de personas jóvenes, con escasa rigidez escleral. Si recordamos que los ojos ptísicos de los jóvenes se vuelven de aspecto cuadrangular por el efecto del tono fisiológico de los músculos extraoculares, comprenderemos con facilidad la importancia de este factor. Si a esta tensión fisiológica de la órbita le agregamos la inyección de un anestésico que ocupa un par de centímetros cúbicos, el aumento de la tensión será solamente de un 10 por ciento. Si se produce un pequeño hematoma orbitario, que no se puede diagnosticar clínicamente, el aumento de la presión de los tejidos extraoculares sobre las delgadas paredes del ojo miope puede llegar a ser catastrófico, y la pérdida del vítreo, aunque generalmente es fluido, es prácticamente inevitable en estos casos.

Aun en presencia de una pérdida de vítreo de poca consistencia, debe en todos los casos procederse en forma radical, es decir, eliminar todo el vítreo que quede por delante de la pupila, especialmente aquel que está a nivel de la incisión. Es sabido que el mayor peligro de la pérdida de vítreo es que produce el cierre de una gran parte del trabéculum, lo que predispone al glaucoma secundario. En el miope, la tracción de las bridas vítreas sobre la retina periférica, de por sí frágil, origina desgarros y posteriores desprendimientos de retina. Hasta hace poco, efectuábamos la vitrectomía traccionándolo con una esponja de polivinilo y seccionándolo con las tijeras de Wecker-Barraquer, como lo hacen la mayoría de los autores.

En la actualidad, con excelente resultado, procedemos a la aspiración del vítreo existente en la cámara anterior mediante una cánula con un orificio lateral, semejante, pero más corta, a la que usa José Ignacio Barraquer para la aspiración continua durante su cirugía. Esta cánula no se introduce en la cámara anterior sino que solamente se la pasa por los labios de la herida entreabierta. La aspiración del vítreo debe prolongarse hasta que el iris quede completamente colapsado.

#### COLOQUIO SOBRE MIOPIA

Mostraremos, a continuación, en primer lugar la técnica que empleamos de rutina en la catarata miópica del adulto. Destacamos la importancia que tiene en estos casos la perfecta hemostasia previa a la extracción del cristalino para evitar en todo lo posible la mezcla de sangre con vítreo fluido en caso de ocurrir una rotura de la hialoides.

En la secuencia siguiente presentaremos la técnica combinada que usamos cuando coexiste una catarata miópica y glaucoma de ángulo abierto, hecho muy frecuente, como se lo ha comentado repetidas veces en este coloquio. Y luego, al final, se podrá ver el resultado a los 15 días de esta operación.

¡Película por favor!\* Hacemos en primer lugar la cauterización previa de la conjuntiva a nivel de la futura incisión conjuntival, para tratar de evitar la hemorragia de la conjuntiva.

La técnica es la técnica de José Barraquer, nuestro amigo y maestro, con algunas modificaciones personales. Hay un nuevo cauterio que ha salido en Argentina, el cauterio de Remedi (de Córdoba) que es excelente. Apretando un botón se retrae la punta, de manera que esta se protege sola. Con este cauterio se pueden conseguir intensidades muy variables. Conviene, cuando se van a enterrar los puntos esclero-corneales, liberar bien la esclera de la cápsula de Tenon.

La cauterización de la esclera con una varilla de vidrio calentada a la llama, previa a la incisión esclero-corneal, es muy útil para evitar hemorragias. A continuación, penetración en el meridiano de las 9 horas con el hemiqueratomó de José Barraquer.

Se completa la incisión con la tijera con tope de Barraquer. Lavado de la cámara anterior a distancia (sin introducir la cánula en la cámara anterior). Iridectomía periférica con la pinza Nº 34 de Pierce-Hoskin. Se seca la superficie anterior del cristalino, y con el electrodo curvo de Amoils se intenta la extracción. Observen ahora cómo el cristalino se desprende y es necesario hacer una segunda toma. (La zónula en el sector supero-externo ya estaba rota). Colocación del punto previo, después de la extracción del cristalino. Hemos llegado a la conclusión de que los puntos previos molestan tanto si no hay complicaciones como si las hay. Entonces es mejor ponerlo

---

\* N. R. A continuación se explica la película.

#### QUINTA SESION

después de la extracción. Esta es la reformación de la cámara con solución fisiológica a distancia. Ahora, se introducen los nudos de perlon.

Observen la atropinización intra-operatoria, apenas se empieza a suturar la herida. El ojo queda desvendado. Generalmente operamos los dos ojos en la misma sesión. No vendamos ninguno de los dos ojos.

La siguiente, es una operación en un joven de 39 años, una combinada de catarata y glaucoma. Durante muchos años la evitamos porque era un hombre muy joven y el ojo único, muy miope. Uno de nuestros colaboradores nos convenció de que si se quedaba ciego (ya estaba casi ciego) la responsabilidad era nuestra.

Es decir, muchas veces por temor y otras por audacia, el cirujano perjudica a los pacientes. Lo difícil es colocarse en el buen término medio.

Aquí se ve una combinación de la encléisis periférica que yo hago en las operaciones de glaucoma con cauterización de los bordes de la herida con la extracción del cristalino. Se sutura la lengüeta de iris a la episclera, para evitar que durante las maniobras de extracción del cristalino la lengüeta vuelva al interior del ojo. Se cauteriza el borde corneal, para que al suturarlo no estrangule a la lengüeta.

La extracción del cristalino se realiza con quimotripsina, y luego se sutura como en los demás casos, pero dejando entre los dos puntos a cada lado del iris enclavado un espacio para evitar que quede estrangulado el iris y se necrose.

A continuación se ve el resultado a los 15 días.

Muchas gracias.

DOCTOR HERNANDEZ:

Muchas gracias doctor Salleras por su brillante y amena exposición. Si alguno de los asistentes quiere hacer alguna pregunta...

DOCTOR SALLERAS:

Fue tan buena la exposición que no se animan... Bueno, a continuación el doctor Serrano leerá un trabajo del doctor Pierre Desvignes, de París.

## COLOQUIO SOBRE MIOPIA

DOCTOR SERRANO: (Bogotá)

Me corresponde el honor de leer el trabajo del doctor Pierre Desvignes, quien no ha podido acompañarnos en el coloquio. El trabajo se intitula "Fisiopatología de la Miopía".

## FISIO-PATOLOGIA DE LA MIOPIA

Pr. Agr. P. DESVIGNES: (París)

Aunque la miopía es uno de los problemas más importantes de la oftalmología, se habla poco de ella en los congresos y en los coloquios. Y sin embargo, la miopía evolutiva es generadora de atrofas corio-retinianas y de desprendimientos retinianos que pueden conducir a una ceguera total.

Desafortunadamente, a pesar de enormes progresos, nuestra terapéutica para esas lesiones que son un estado terminal de la evolución de la miopía son todavía inciertas y de eficacia dudosa. Esa es la razón por la cual parece útil abordar el problema de la miopía en su estado inicial para tratar de detener su evolución e impedir sus complicaciones graves.

En primer lugar, recordaré el significado de la miopía, las causas de esta malformación, y finalmente, las perspectivas terapéuticas.

*¿Qué es un ojo miope?*

Desde el punto de vista óptico, un ojo miope es aquel en el cual el foco conjugado de la retina por su relación a un sistema dióptrico complejo constituido por el cristalino y la córnea, está situado a una distancia tanto más cercana al ojo, cuanto este es más miope.

STEIGER en 1913 había mostrado ya que las diferentes partes de los dióptricos oculares están sujetos a variaciones normales.

El eje antero-posterior del ojo oscila entre 22 a 25 milímetros, el radio de curvatura de la córnea varía de 5 a 8 o 9 dioptrías, pero esas variaciones no son importantes si están compensadas y si el foco conjugado de la retina permanece en el infinito. NAWAS ha demostrado que la refracción del ojo es la expresión matemática de un estado de equilibrio anatómico.

La miopía es una ruptura de ese equilibrio debida con mucha frecuencia a una elongación excesiva del eje antero-posterior. Esta es la miopía

## FISIO-PATOLOGIA DE LA MIOPIA

antiguamente denominada axil; la miopía de curvatura es poco frecuente. No tomaré en consideración la miopía de índice provocada bien sea por un comienzo de catarata, bien sea por un ligero problema de los medios (en las uveítis), ni la miopía pasajera debida a ciertos medicamentos químicos (sulfamidas, arsenicales, diuréticos).

### *A qué se debe esa elongación excesiva del eje antero-posterior del globo*

Las experiencias clínicas nos demuestran que la miopía aparece generalmente hacia los 5-6 años y algunas veces es consecutiva a una hipermetropía. Progresa más o menos rápidamente, quizás más de un lado que de otro, durante el período de crecimiento del individuo y se estabiliza hacia los 20-25 años. Puede reanudar su progresión más tarde, en la mujer con ocasión de un embarazo o de una deficiencia del estado general.

La ecografía permite medir el eje antero-posterior del ojo, y apreciar sus variaciones. Estas se producen más que todo a costa del segmento posterior del ojo. En las miopías fuertes, el segmento anterior del ojo es llevado un poco hacia afuera de la órbita por la dilatación del segmento posterior, simulando una exoftalmia.

Muchas hipótesis han tratado de explicar esta evolución: exceso de acomodación en el trabajo de cerca (la famosa miopía escolar), estiramiento del polo posterior por el nervio óptico, compresión del globo por los músculos oblicuos, etc. . . Todas estas teorías han caído en el olvido. NAWAS cree que el adelgazamiento de la esclera, cuyo espesor de 6 a 8/10 de milímetro según las regiones, pasa a ser de 1 a 3/10 de milímetro, es provocada por degeneración de la retina.

Parece más lógico creer lo contrario, es decir, que las lesiones corio-retinianas, de aparición frecuentemente tardías, son las consecuencias de los mismos procesos que acarrear la miopía.

Nos hemos preguntado qué elemento puede unir esos fenómenos en ese mal que coincide con el período de crecimiento. Ahora bien; durante ese período las necesidades de Ion Calcio son considerables. Expresadas en miligramos por kilogramo de peso, las necesidades diarias de Ca son de aproximadamente 40 mg. en los primeros meses, se aumenta a 20 mg. hacia los 4 años, para elevarse a 50 mg. de 16 a 20 años. Para un adulto son de 7 a 9 mg. En el curso del embarazo y de la lactancia las necesidades de Ca se multiplican por 3. Es durante esos mismos períodos que la miopía se agrava. Entonces se puede pensar que exista alguna relación entre esas necesidades



#### COLOQUIO SOBRE MIOPIA

de calcio y la miopía y que ella es la manifestación local de un problema enzimático del metabolismo fósforo-calcio.

La curva de SHERMANN y HAWLEY que muestra las necesidades de calcio se puede sobreponer a los períodos de la evolución de la miopía.

El metabolismo fósforo-calcio está regido por diferentes hormonas entre las cuales las paratiroides son las más conocidas, y por enzimas dentro de las cuales la vitamina D ha sido la más estudiada por la fijación de Ca en los huesos. Sin embargo las manifestaciones de origen paratiroidiano no parecen influenciar particularmente la miopía y la relación entre el raquitismo y la miopía no ha podido ser precisada; la esclera es un tejido mesodérmico constituido principalmente de colágeno rico en glicina (1/3 de los ácidos aminados de la esclera) prolina, hidroxiprolina (que no existe sino prácticamente en el colágeno), y en un ácido aminado raro: la hidroxilisina. No existen triptófanos y muy pocos ácidos aminados sulfúricos. En 1955 GARZINO examinando en el microscopio electrónico la textura de la esclera en ojos afectados de estafiloma miópico, encontró que las fibrillas colágenas tenían en ese caso un diámetro inferior al normal y que estaban embebidas en una sustancia fundamental poco importante. Hay entonces una modificación bioquímica del colágeno y la miopía puede ser así considerada como una afección del colágeno (DESUSCLADE). Nosotros ignoramos la razón de esta afección, pero como su evolución es calculada sobre el aumento de las necesidades en Ion Calcio por el organismo, es lógico pensar que existe una relación entre las dos.

C. y G. DESUSCLADE han tenido la idea de utilizar la vitamina E, producto específico de las colagenasas como lo habían demostrado los trabajos de ROY STEINBERG en 1941 y de D. WINGHAM en 1942. ROUHER y SOLE han dado en 1965 el resultado del tratamiento de 400 casos de miopía establecido en ocho años. Ellos comprobaron una moderación de la evolución de la miopía que no había aumentado en promedio sino de 0.36 dioptrías por año, mientras que en ausencia de tratamiento tiene una agravación promedio de 0.66 dioptrías. No se conoce bien la acción de los tocoferoles pero hay una tendencia cada vez mayor de considerar que sus propiedades antioxidantes son secundarias, y se atribuye a los tocoferoles un papel importante dentro de un sistema enzimático como transportador de electrones.

La vitamina E juega también un papel en el metabolismo del calcio, ya que en la distrofia muscular que aparece en las carencias de vitamina E, la creatinuria va acompañada de calcificación en el interior de los múscu-

## FISIO-PATOLOGIA DE LA MIOPIA

los afectados. Es interesante comprobar que en esas distrofias musculares se comprueba, como en la esclera de los ojos miopes, una disminución en el diámetro de las fibras colagénicas y un aumento de la substancia fundamental. Esos resultados terapéuticos eran alentadores, pero aún insuficientes ya que la evolución de la miopía no estaba detenida sino a medias.

Esa es la razón por la cual, luego de haber estudiado exhaustivamente los diversos trabajos publicados sobre el tema, nos propusimos la hipótesis de trabajo siguiente: la miopía evolutiva puede ser considerada como una afección del colágeno que afecta la esclera, unida a un problema del metabolismo fósforo-calcio, a una insuficiencia de los ácidos aminados esenciales, y a una perturbación enzimática de los tocoferoles.

Si esa hipótesis fuera exacta, se podría esperar impedir la aparición de las complicaciones tardías de la miopía (degeneración corio-retiniana progresiva en la cual el progreso es quizás idéntico a la degeneración escleral, degeneración del vítreo y desprendimiento de la retina). Esa hipótesis de trabajo debería conducir a los investigadores hacia trabajos que permitieran confirmar, modificar, u orientar la investigación en otra dirección.

De ahí que ahora se pueda afirmar que la miopía es una afección grave del ojo que no lleva consigo problemas importantes sino tardíamente, pero en ese estado la terapéutica ha perdido ya parte de su eficacia y es engañosa a causa de que las lesiones anatómicas y funcionales se han vuelto irreversibles.

Es por eso que esos diferentes problemas metabólicos debieran ser tratados y corregidos en la juventud.

### *Y así aparecen las consecuencias terapéuticas*

La corrección óptica de la miopía por medio de anteojos o prótesis de contacto es evidentemente útil, pero totalmente insuficiente.

La miopía es siempre una afección que necesita un tratamiento médico desde una tierna edad. En efecto, la perturbación metabólica y enzimática está probablemente ligada a varias molestias.

La transmisión de la miopía se lleva a cabo bien sea por dominio autosómico, frecuentemente irregular, bien sea siguiendo el modo recesivo porque el número de factores genotípicos es elevado. Se hace imposible calcular la cifra probable de descendientes miopes. Las posibilidades terapéuticas están

#### COLOQUIO SOBRE MIOPIA

todavía en la infancia. Todas las medicaciones propuestas hasta ahora son inciertas porque probablemente han sido insuficientes o mal dirigidas. La que nosotros proponemos no ha proporcionado ya resultados sustanciales, pero es necesario que sea empleada por numerosos oftalmólogos y durante varios años para poder apreciar su verdadero valor. Esa terapéutica es la consecuencia de consideraciones anteriores. Basada en hipótesis viables pero sin verificar completamente todavía, se deberá modificar ulteriormente tal vez, pero en el estado actual, se justifica por la necesidad de impedir las complicaciones graves de la miopía. Así que es una calcioterapia verdadera y útil asociada a la vitamina E que constiuye el principio de este tratamiento.

Ahora bien; la fijación del calcio en el organismo, sea a nivel de los huesos, sea en los otros tejidos, es un problema biológico difícil de resolver, como lo ha expuesto el profesor Y. DAOUL en dos reportes ante la Sociedad Francesa de Higiene alimenticia en 1955. La fijación de calcio pone en juego diversos factores, entre los cuales los más importantes son:

1. La forma de calcio ingerido, y particularmente, la relación que existe entre el calcio mineral, el calcio orgánico y el calcio albuminoideo.
2. La forma de fósforo ingerido, mineral, orgánico y albuminoideo, ya que el metabolismo del fósforo está íntimamente ligado al del calcio.
3. La relación calcio-fósforo al respecto para obtener una buena asimilación de esos 2 elementos.
4. La relación calcio-proteínas es igualmente muy importante. la experiencia ha demostrado que para fijar el calcio, es necesario proveer al organismo de una cantidad suficiente de ácidos aminados. Ese aporte de ácidos aminados no se debe llevar a cabo de manera anárquica **sino respetando una relación determinada entre los nuevos ácidos aminados esenciales.**
5. Los factores que rigen la absorción intestinal del calcio a nivel del duodeno: vitamina D, ácidos aminados (valina, glicocol, lisina) hormona paratiroideana.
6. Los factores que rigen la penetración y la retención del calcio en la célula viva: vitaminas D, C, A, E, magnesio, ácidos aminados esenciales, fosfatos, A. T. P., etc. . .
7. **Simultaneidad imperativa** de los diversos aportes señalados anteriormente y necesarios para obtener el efecto terapéutico buscado.

#### FISIO-PATOLOGIA DE LA MIOPIA

Ante la complejidad del problema biológico a resolver, nos ha parecido más normal apelar a la leche, que es el agente farmacológico natural de la calcificación, más que las sales minerales u orgánicas del calcio que, por sí mismas son incapaces de fijar el calcio en el organismo.

Pero el problema no estaba resuelto pues la esterilización de la leche, su concentración, su desecación y su granulación hacían intervenir temperaturas que van de 90 a 160°.

Ahora bien; esos múltiples tratamientos términos de la leche indispensables para su conservación tienen por efecto:

1º Hacerla perder una parte de su calcio mineral por precipitación en el pasterizador y los condensadores.

2º Destruir una parte de sus ácidos aminados a causa de la reacción de Maillard que se produce a temperatura elevada entre los ácidos aminados de las proteínas de la leche y la lactosa que es un azúcar reductora.

3º Destruir parcialmente las vitaminas termosolubles.

El profesor KON, especializado en asuntos lácteos del F. P. O., organismo científico dependiente de la O.N.U., en un reporte intitulado "Leche y productos lácteos en la nutrición del hombre" (ROMA, 1959), señala que en las leches secas ofrecidas al consumo en Europa, las partes en ácidos aminados esenciales y en vitaminas pueden alcanzar las cifras siguientes:

Metionina	100%
Lisina	40%
Triptófano	15%
Otros ácidos aminados	12%
Vitamina C	30%
Vitamina B <sup>1</sup>	20%
Vitamina B <sup>12</sup>	100%

4º Modificar la textura de los glóbulos grasos de la leche, lo que disminuye la digestibilidad de las grasas y oxida los ácidos grasos instaurados, haciéndolos inapropiados para el consumo.

5º Modificar el gusto de la leche, produciéndole un sabor simple, rancio, de leche cortada que acrecenta la repulsión que experimentan muchas personas al beber leche.

#### COLOQUIO SOBRE MIOPIA

Para obviar esos inconvenientes diversos, J. GREGOIRE reconstituyó la leche seca agregándole en ciertas condiciones los ácidos aminados esenciales que han sido eliminados por las diversas operaciones previas, hasta alcanzar la dosis de lactosa y de tocoferoles de la leche de la mujer. Se debe, de este modo, proveer al organismo en crecimiento de los elementos que permitan una buena absorción de calcio, fósforo, vitaminas y enzimas necesarias para un equilibrio normal del metabolismo calcio.

Ese producto está compuesto por 100 g. de:

Prótidos totales	29
Lípidos totales y vitamina E	1,20
Glúcidos	59
Elementos minerales	6
Calcio total	1,08
Magnesio	0,078
Fósforo	0,72

Ya ha sido experimentado durante diez meses en miopes cuyas edades oscilan entre los 12 a los 18 años a razón de dos saquitos al día, 15 días al mes.

Entre 45 casos ha habido:

23 estabilizaciones de la miopía.

4 casos de agravación ligera.

5 casos de mejoría de la agudeza visual con los mismos lentes.

En 13 casos los enfermos no están representados.

Esos resultados son alentadores pero no será sino después de varios años de tratamiento que se podrá apreciar el valor de esa terapéutica. Este producto no tiene la pretensión de curar la miopía, pero la experimentación clínica ha demostrado que estabiliza con frecuencia la miopía, y mejora a veces la visión.

Este es un producto natural, no tóxico, perfectamente tolerado por el organismo en el crecimiento.

El futuro dirá si permite detener las complicaciones tardías y graves de la miopía.

## FISIO-PATOLOGIA DE LA MIOPIA

**DOCTOR HERNANDEZ:**

Gracias doctor Serrano por leernos este interesante trabajo. No creo que haya preguntas... Doctor Ariza, por favor.

**DOCTOR ENRIQUE ARIZA: (Bogotá)**

Todos conocemos, por supuesto, los principios en que basa el doctor Sa'lleras su técnica anti-glaucomatosa filtrante. Pero de todas maneras nos interesa que el auditorio conozca por qué él prefiere no reformar con algún tipo de solución salina la cámara anterior en los casos en que hay miopía asociada con glaucoma y catarata, como tantos autores lo proponen. El prefiere dejar la burbuja de aire. ¿Cuál sería la razón por la cual no necesita reformar al mismo tiempo la ampolla de filtración y la cámara anterior con solución salina?

**DOCTOR SALLERAS:**

Porque si uno deja una ampolla de filtración es más difícil la reformación de la cámara anterior con solución salina. Es más fácil conseguirla, en cambio, con aire, pues este bloquea parcialmente la ampolla de filtración y permite que la cámara se forme desde el primer momento.

**DOCTOR HERNANDEZ:**

El doctor Carlos Téllez continúa.

## COMENTARIOS Y RESULTADOS DE DIFERENTES TRATAMIENTOS EN LA MIOPIA

**CARLOS TELLEZ D., O. D.: (Bogotá)**

Es nuestro deseo en esta discusión mencionar algunos aspectos básicos de la miopía, y comentar los sistemas empleados en nuestros pacientes, cuando enfrentamos el caso que presenta un punto, tan investigado en el transcurso de los tiempos: La Evolución de la Miopía.

Conviene ante todo establecer diferencia, en dos aspectos fundamentales que nos presenta la miopía: el aspecto óptico y el aspecto clínico. Es obvio que no nos referiremos en el presente trabajo a miopías tales como la tran-

#### COLOQUIO SOBRE MIOPIA

sitoria, la nocturna, la traumática, la causada por drogas o por nivel de azúcar en la sangre, o la adquirida en la senectud.

Ópticamente no podemos hablar sino de una sola miopía. Cuando la imagen de un objeto distante en el infinito, viene a enfocarse antes de la retina, de un ojo cuya acomodación se halla en descanso, distinguimos la condición como miopía. La imagen puede formarse a muy corta distancia, como por ejemplo, a una décima de milímetro de la retina, o puede formarse mucho más lejos, como por ejemplo, 50 veces la distancia anotada, y ópticamente ambos ojos son miopes.

Sin embargo desde el punto de vista clínico, el caso no es igual; un ojo ligeramente miope, tiene más en común con ojos hipermétropes o emétropes, que con ojos con altas miopías. Por lo anterior se han tenido en cuenta dos clases principales de miopía: la llamada miopía simple resultante de imprecisa combinación de los elementos ópticos, en un ojo por lo demás sano. La otra clase denominada diferentemente como miopía progresiva, patológica, o degenerativa.

Si observamos las estadísticas presentadas en diferentes partes del mundo, podemos ver que la miopía simple es una anomalía de un gran grupo de población, con cifras que representan el 10% hasta el 40%; no así la miopía degenerativa, igual a la anterior en su aspecto óptico, pero diferente clínicamente, cuyo número se presenta en una fracción cercana a uno o dos por ciento de la población. Así, pues, las dos clases de miopías tienen en común su aspecto óptico, pero los problemas que presentan quienes se hallan afectados son diferentes, así como los métodos empleados en investigación y tratamiento.

Muy variados métodos se han sugerido, tendientes a controlar la progresión de la miopía; algunos de ellos teniendo en cuenta la influencia del trabajo en visión próxima y la posibilidad de efecto nocivo, tratan de reducir la cantidad de acomodación que debe emplear el ojo miope, o minimizar a su vez la cantidad de convergencia requerida. Además se ha mencionado la influencia de la postura acomodativa en trabajo de cerca, y la tensión intraocular. Recordemos también otros tipos de corrección que tratan de modificar quirúrgica o físicamente las estructuras oculares, u otros métodos como los sistemas perceptivos o interpretativos de la visión.

Todos hemos analizado con gran interés las teorías que explican las causas de la miopía, y las numerosas soluciones que se proponen, y por consi-

#### COMENTARIOS Y RESULTADOS DE DIFERENTES TRATAMIENTOS EN LA MIOPIA

guiente no debemos detenernos en revisarlas; pero sí conviene hacer énfasis sobre las bases ópticas de esta condición: la refracción no es el resultado de la variación de un simple factor físico, sino la relación de tres factores ópticos mayores: longitud axial, poder de la córnea, y poder del cristalino.

De estos 3 factores, la longitud axial ejerce una máxima influencia: en efecto un milímetro de cambio en la longitud axial, modifica la refracción del ojo 2.34 D. Una dioptría de cambio en el poder corneal modifica la refracción 0.95 D. Una dioptría de cambio en el poder del cristalino, produce un cambio de 0.69 D. Y a su vez, podemos mencionar un cuarto factor, la profundidad de cámara anterior, en la cual 1 mm. de cambio de la misma, modifica el poder dióptrico en 0.82 D. Lo anterior demuestra la mayor influencia de la longitud axial, y el poder corneal comparado con la profundidad de la cámara y el poder del cristalino.

#### *Lentes de contacto y miopía*

La córnea, estructura ocular que ha sido investigada exhaustivamente, resulta importantísima para obtener cambios sensibles en el poder dióptrico del ojo, al modificar su conformación; los medios quirúrgicos impulsados en los últimos tiempos muestran evidencias insospechables. Además conviene hacer mención, a los cambios corneales obtenidos mediante el lente de contacto, de tanta influencia en los últimos 15 años.

Las estadísticas comparativas, se muestran a favor de una mayor efectividad en el control de la miopía con el lente de contacto, que otros sistemas ópticos convencionales; la posición donde los lentes de contacto parecen ejercer su acción, ha suscitado diferentes opiniones. Aun cuando en otro capítulo de esta reunión se ha hablado extensamente sobre este tema, creemos del caso mencionar someramente algunos conceptos:

Un grupo de especialistas japoneses, encabezado por Otsuka, creen que el lente de contacto aumenta la profundidad de foco, reducen el tono del ciliar, y disminuyen la progresión de la miopía a su vez, al romper el ciclo a nivel lenticular.

Yamanaka en 1965 explicaba a su vez, que la completa corrección del astigmatismo corneal por el lente de contacto, impedía la presencia de un astigmatismo corrector en el cristalino, factor que producía congestión en el músculo ciliar, y por ende, aumento en miopía. Regstorff afirma que mediante el lente de contacto se mejoran ostensiblemente la acomodación y convergencia, hecho que facilita una mejor circulación de acuoso, evitando



## COLOQUIO SOBRE MIOPIA

el estancamiento y reduciendo la anoxia. Se ha mencionado también la influencia de la presión palpebral, que crea una onda de presión sobre la mácula; con el lente de contacto, dicha onda es distribuida en una zona más amplia limitando su efecto. Finalmente, un grupo numeroso se inclina por creer que la acción principal del lente de contacto, se consigue al ejercer una presión física del lente con un radio de curvatura apropiado, sobre las capas de la córnea, obteniéndose un aplanamiento suficiente, que según May, modifica sustancialmente el estado refractivo, teoría que ha motivado numerosas dudas en especial en cuanto a duración de dicho cambio. Una vez que la fuerza de presión ha sido descontinuada.

Pero es nuestro propósito principal en este trabajo, presentar un análisis comparativo de los resultados obtenidos, en dos grupos de pacientes, tratados en esta clínica en los últimos años, y quienes reportaban progresión de la miopía:

Primer grupo. Pacientes tratados con cicloplégicos, principalmente Atropina. Y segundo grupo, pacientes tratados con mióticos, principalmente Pilocarpina.

Conviene anotar ante todo, que los resultados que presentaremos son la expresión fiel, de los consignados en nuestras historias clínicas, después de diversos períodos de tratamiento, y aun cuando en algunos casos dicho tratamiento fue interrumpido, o no seguido con suficiente regularidad, especialmente en los períodos prolongados, dicho factor se anota para ser tenido en cuenta.

### *Tratamiento con cicloplégicos*

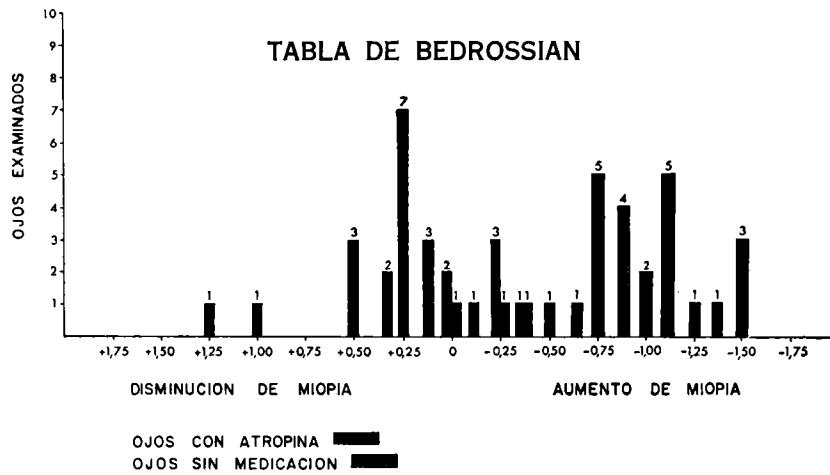
El músculo ciliar y su acción anormal, es un factor causante de la progresión de la miopía, sostienen quienes han empleado Atropina u otros cicloplégicos para su tratamiento; Otsuka presenta la teoría del desarrollo de un tono anormal del cuerpo ciliar, como factor causante y a su vez agrega: "El cambio del tono fisiológico normal del cuerpo ciliar, a un tono anormal origina la miopía; el objeto del tratamiento de la miopía debe dirigirse a reducir, o cambiar completamente el tono anormal del músculo ciliar, si se quiere buscar el verdadero origen de la progresión de la miopía, y todos los tratamientos en el futuro deberán estar basados en este principio".

A su vez, Von Alphen en su teoría de la tensión intraocular y su influencia en el ensanchamiento escleral, considera que parte de este es controlado por tensión en la coroides, la cual a su vez depende del tono en

**COMENTARIOS Y RESULTADOS DE DIFERENTES TRATAMIENTOS EN LA MIOPIA**

el músculo ciliar que es el que determina la longitud axial, hasta tanto la esclera llegue a ser suficientemente rígida. Y además, agrega: "Si el tono es fuerte, la esclera se ensancha menos; pérdida del mismo a su vez, resulta en un mayor ensanchamiento".

Basado en estos principios, Bedrossian en 1964 presentó los resultados de 25 pacientes tratados ininterrumpidamente, durante un año mediante la aplicación de atropina al 1% en un ojo, en primera instancia, manteniendo a su vez el otro ojo en estado normal como base comparativa; los resultados que muestra la gráfica 1, indican con insospechable claridad, que 19 de los 25 ojos atropinizados, mostraron disminución o control de la miopía, mientras que del grupo de 25 ojos sin medicación, 24 presentaron un evidente progreso de la misma, y a su vez agregaba: "El diario uso de Atropina para producir cicloplegia en pacientes con miopía progresiva, controla efectivamente dicho progreso cuando se compara con el otro ojo, empleado como control; el tratamiento no es una cura rápida de miopía, y su duración debe ser suficientemente larga mientras se completa el período en el cual la miopía progresa más rápidamente, y se llega a la etapa en que dicho aumento casi se elimina".



**Gráfica N° 1**

Las siguientes son las estadísticas de 26 de nuestros pacientes tratados con Atropina; historias clínicas sacadas al azar de los archivos, gráfica N° 2; el tratamiento se indicó especialmente en aquellos casos, que por su edad

**COLOQUIO SOBRE MIOPIA**

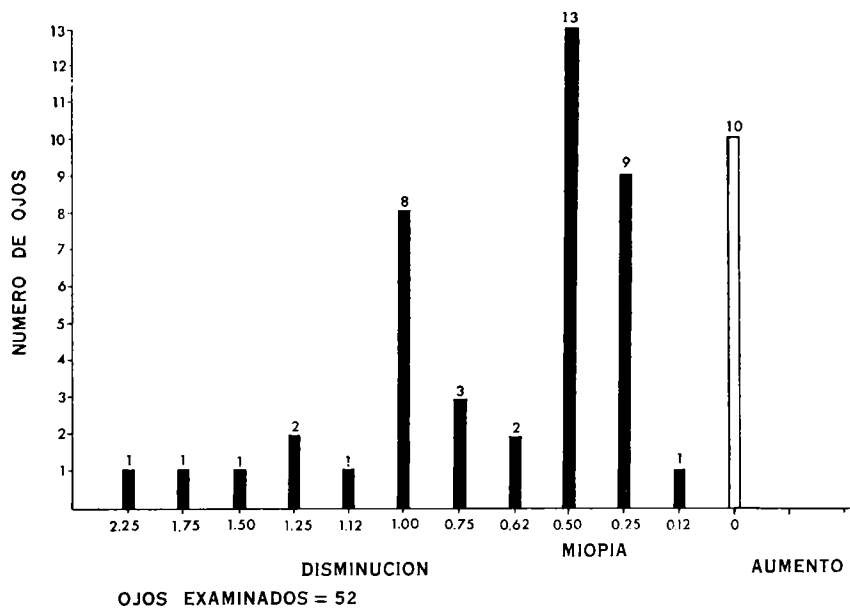
tenían mayor tendencia a la progresión de la miopía, y los antecedentes mostraban evolución permanente. Todos presentaron agudezas visuales superiores a 0'50, con el fin de determinar el estado refractivo con mayor precisión. Todos estos casos reportaron regularidad completa en la aplicación de la medicación.

**TRATAMIENTO CON ATROPINA**

Número de pacientes tratados: 26 (52 ojos)  
 Distribución sexo:  
     Hombres      —————→ 17  
     Mujeres      —————→ 9  
 Edad: 5 a 24 años. Edad promedio: 13 años  
 Distribución miopía: —0.25 D. a —12.75 D.  
 Agudeza visual: No inferior a 0'50 en cada ojo.  
 Duración del tratamiento: 2 a 25 meses. Promedio: 8 meses.

**Gráfica Nº 2**

**CAMBIO REFRACTIVO CON ATROPINA**



**Gráfica Nº 3**

**COMENTARIOS Y RESULTADOS DE DIFERENTES TRATAMIENTOS EN LA MIOPIA**

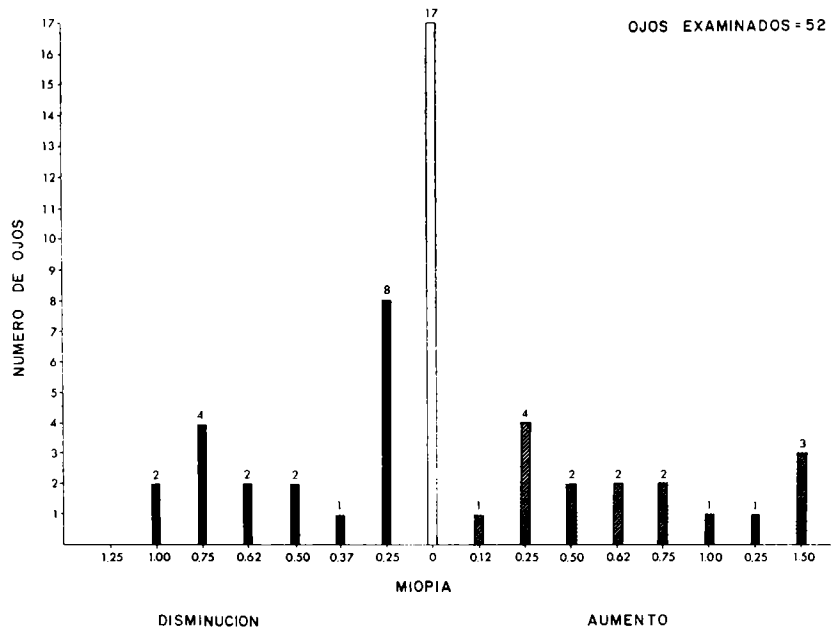
La gráfica N° 3 presenta el cambio refractivo inicial a la aplicación de Atropina, dato expresado en su equivalente esférico, y usado como base de comparación para los resultados finales del tratamiento; puede verse que de los 52 ojos atropinizados, 42 mostraron disminución inicial de la miopía, es decir, 80% de los casos presentaron cierta cantidad de pseudo-miopía, condición más frecuente en miopías no mayores de  $-0.75$  D., gráfica N° 4.

**VARIACION DE LA MIOPIA EN LOS EXAMENES INICIALES AL APLICAR ATROPINA**

Número de ojos: 52			
Aumento en miopía	0	→	0%
Sin cambio	10	→	19%
Reducción en miopía	42	→	81%

**Gráfica N° 4**

**CAMBIO REFRACTIVO BAJO TRATAMIENTO CON ATROPINA**



**Gráfica N° 5**

#### COLOQUIO SOBRE MIOPIA

La gráfica N° 5 nos muestra el cambio refractivo obtenido después de la atropinización por algún tiempo; obsérvese que el grupo mayor correspondió a aquellos ojos que no revelaron ningún cambio, con un segundo grupo mayoritario, que mostró reducción en miopía. Tan solo un 30% de los casos revelaron aumento, gráfica N° 6. El paciente fue instruido para la aplicación diaria de Atropina al 0.5% o 1%, según el caso, suficiente para obtener completa cicloplegia; se prescribieron anteojos bifocales, si la miopía no era de suficiente magnitud para producir buena agudeza en visión próxima, y lentes con absorción de luminosidad de un 50% para contrarrestar la fotofobia. El acomodo a los lentes bifocales, no fue satisfactorio para algunos pacientes.

#### VARIACION DE LA MIOPIA DESPUES DEL TRATAMIENTO CON ATROPINA

Número de ojos: 52			
Aumento en miopía	16	—————→	30%
Sin cambio	17	—————→	33%
Reducción en miopía	19	—————→	37%

Gráfica N° 6

Otros casos presentaron intolerancia a la droga, que hicieron interrumpir temporalmente el tratamiento; las quejas más frecuentes consistían en cefaleas, vómitos, sensación de sequedad bucal y se observaron casos con edema palpebral; en solo 2 casos se cambió la medicación por colirio de Homatropina, para controlar los síntomas de intolerancia. En ninguno de los pacientes se encontraron cambios significativos en la tensión ocular; las curvaturas corneales revelaron variaciones mínimas, a pesar de los notables cambios refractivos. Al finalizar el tratamiento y al prescribir la corrección óptica a usar, se incorporó prisma base interno a los lentes, en aquellos pacientes que revelaron inicialmente un mayor grado de pseudo-miopía.

El cuadro N° 7 nos presenta la distribución refractiva, de los mismos casos controlados después de algún tiempo de suspenderse la medicación; el mayor número de ellos revelaron un franco aumento posterior, tendencia al parecer más acentuada después del tratamiento ciclopléxico, gráfica N° 8. La cifra se modifica del 30 al 96% de casos con evidente aumento de miopía, una vez el ciclopléxico fue discontinuado.



## COLOQUIO SOBRE MIOPIA

Von Alphen en su excelente estudio "Emetropía y Ametropía", expresa: "La tensión intra-ocular es de clara importancia tanto en la curvatura corneal, como en el tamaño del globo ocular. Una tensión ocular alta, en glaucomas congénitos, produce ojos grandes y córneas planas. Una tensión ocular baja, producida experimentalmente al perforar la esclera inmediatamente después del nacimiento, produce micro-oftalmus. Entre estos dos extremos puede asumirse, que en la escala normal de tensiones, alguna relación existe entre estas y el tamaño final del globo ocular".

### TRATAMIENTO CON PILOCARPINA

Número de pacientes tratados:	39	(77 ojos)
Distribución sexo:		
Hombres	—————→	11
Mujeres	—————→	28
Edad:	5 a 31 años.	Edad promedio: 14 años
Distribución miopía:	—0.25 D. a —25.50 D.	
Agudeza visual:	No inferior a 0'33 en cada ojo.	
Duración del tratamiento:	1 a 24 meses. Promedio: 12 meses.	

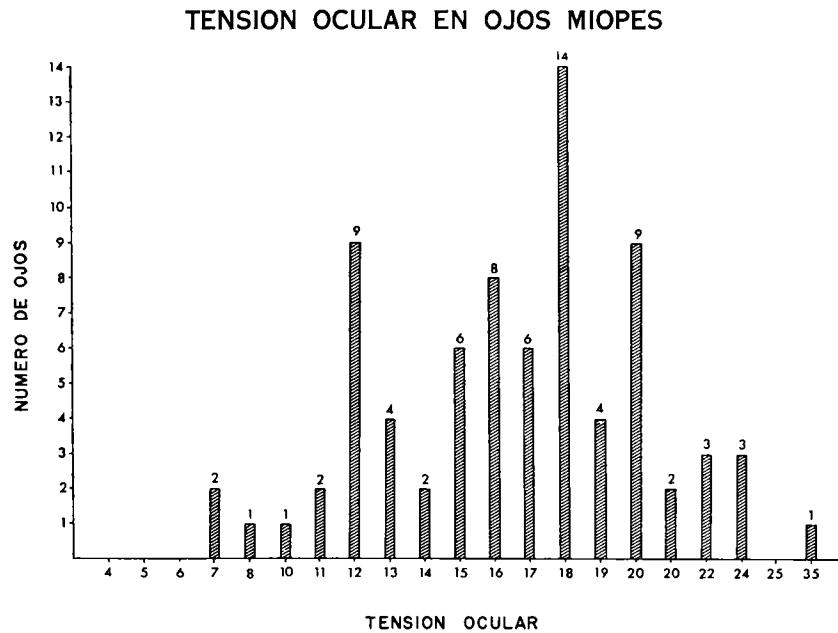
Gráfica N° 9

Considerando, pues, la importancia de la tensión intra-ocular, y su posible influencia en el aumento de la longitud antero-posterior del globo, el tratamiento con mióticos complementado en algunos casos con inhibidores de anhídrido-carbónica, tiene como fin reducir el tono y crear un discreto grado de hipotensión que impida un ensanchamiento anormal de córnea y esclera.

De los 77 ojos examinados la distribución en cuanto a tensión intraocular se refiere, puede observarse en la gráfica N° 10; el grupo principal muestra 14 ojos con tensión del orden de 18A y podemos ver que en el grupo entre 15 y 20A se coloca un grupo mayor de 49 ojos, equivalente al 64%. Se puede observar además un grupo menos importante con tendencia a la hipotensión cuyo número máximo de 9 ojos presenta tensión de 12 mm. Hg. En los extremos de la gráfica, y en la columna 35A exponemos un caso singular que creemos de interés mencionar, por el grado de hipertensión y alta miopía que este

COMENTARIOS Y RESULTADOS DE DIFERENTES TRATAMIENTOS EN LA MIOPIA

ojo único presentaba; este caso tratado quirúrgicamente por medio de una trabeculotomía, redujo su tensión a 14A, y paralelamente la miopía inicial de  $-25.50$  D se disminuyó en 6.00 D mostrando un dato refractivo final de  $-19.50$  D.



OJOS EXAMINADOS = 77

Gráfica Nº 10

Relacionando diferentes grupos de miopía y obteniendo la tensión promedio inicial de los mismos, nos reveló la cifra que nos muestra la gráfica Nº 11; tensión más alta en el grupo de ojos con miopía entre 3.00 D y 6.00 D, y relativa igualdad en el resto. A su vez podemos observar en la gráfica Nº 12 el grado promedio de miopía en relación con la evolución de la misma condición refractiva, y como podemos observar con más claridad, las miopías de bajo grado mostraron mayor tendencia al aumento, y a su vez las mayores una tendencia opuesta, con un grupo intermedio revelando miopía estacionaria.



COLOQUIO SOBRE MIOPIA

PROMEDIO DE TENSION EN DIFERENTES GRUPOS  
DE OJOS MIOPE

Miopia	Tensión promedio
De 0 a 3.00 dioptrías	15.5 A.
De 3 a 6.00 dioptrías	18.6 A.
De 6 a 9.00 dioptrías	16.5 A.
De 9 a 12.00 dioptrías	15.8 A.
Más de 12.00 dioptrías	16.5 A.

Gráfica N° 11

PROMEDIO REFRACTIVO SEGUN EVOLUCION DE LA MIOPIA

Aumento de miopía:	Promedio refractivo en 38 ojos	— 4.50 D.
Miopia estacionaria:	Promedio refractivo en 16 ojos	— 5.50 D.
Disminución de miopía:	Promedio refractivo en 20 ojos	— 8.50 D.

Gráfica N° 12

Los cambios refractivos que mostraron al finalizar el tratamiento los 77 ojos tratados con mióticos, pueden observarse en la gráfica N° 13; el grupo mayor de 16 ojos representa aquellos casos que no mostraron ningún cambio

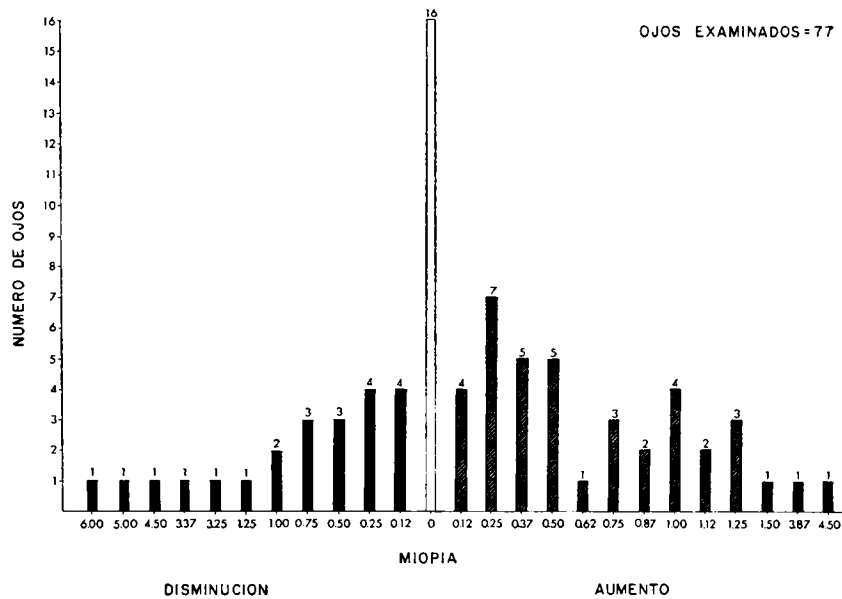
#### COMENTARIOS Y RESULTADOS DE DIFERENTES TRATAMIENTOS EN LA MIOPIA

refractivo, o podemos decir ningún aumento posterior en miopía. En términos de porcentaje, gráfica N° 14, el 51% de los ojos mostraron aumento después del tratamiento, pero nos parece importante al analizar esta cifra hacer las siguientes observaciones:

1. De los 39 casos presentados según las historias clínicas, no todos reportaron regularidad completa en el tratamiento como hubiese sido lo deseado; algunos pacientes mencionaron haberlo suspendido temporalmente, o concluirlo antes del tiempo previsto.

2. En otros casos, pudimos observar que la medicación hipotensora, no fue suficientemente efectiva, para reducir la tensión intraocular. Podemos observar en la gráfica que relaciona la regularidad del tratamiento, que un grupo de ojos que mostraron aumento en miopía, reportaron menos regularidad en el tratamiento, y el grupo de 22 ojos con reducción en la misma, observaron una regularidad en el tratamiento indicado de un 100%.

#### CAMBIO REFRACTIVO BAJO TRATAMIENTO CON PILOCARPINA



Gráfica N° 13

COLOQUIO SOBRE MIOPIA

EVOLUCION DE LA MIOPIA DESPUES DEL TRATAMIENTO  
CON PILOCARPINA

Número de ojos: 77			
Aumento en miopía	39	—————→	51%
Sin cambio	16	—————→	21%
Reducción en miopía	22	—————→	28%
REGULARIDAD EN TRATAMIENTO			
Aumento de miopía	26	—————→	69%
Sin cambio	13	—————→	80%
Reducción en miopía	22	—————→	100%

Gráfica N° 14

En el grupo de 22 ojos que mostró reducción en miopía, al final del tratamiento, 8 de ellos, ver gráfica N° 15, no presentaron cambio alguno en tensión; a su vez, el grupo mayor del 54% señaló una reducción entre 2 y 5 mm. Hg. Se presenta a su vez un caso, con aumento de tensión final de 2 mm. Hg., y a su vez, reducción de  $-0.25$  D.

CAMBIOS EN TENSION EN OJOS QUE MOSTRARON REDUCCION  
EN MIOPIA. No. DE OJOS 22

N° de ojos	Cambio en tensión	Reducción en miopía	Porcentaje
8	0	$-0.25$ D. a $-1.00$ D.	36%
12	$-2$ mm. Hg. a $-5$ mm. Hg.	$-0.12$ D. a $-6.00$ D.	54%
1	$-23$ mm. Hg.	$-4.50$ D.	5%
1	$+2$ mm. Hg.	$-0.25$ D.	5%

Gráfica N° 15

**COMENTARIOS Y RESULTADOS DE DIFERENTES TRATAMIENTOS EN LA MIOPIA**

De los 16 ojos que no tuvieron ningún cambio final en su condición refractiva, 11 de ellos a su vez no mostraron ningún cambio en tensión. Gráfica N° 16, el número restante presentó a su vez una clara reducción. No se encontró en este grupo ningún caso con aumento en tensión.

**CAMBIOS EN TENSION EN OJOS QUE NO MOSTRARON CAMBIO MIOPIA**

Nº de ojos	Cambio en tensión
11	0
2	— 5 mm. Hg.
2	— 7 mm. Hg.
1	— 10 mm. Hg.

**Gráfica N° 16**

Y finalmente en la gráfica N° 17 se puede observar un grupo de 39 ojos que revelaron aumento en miopía al finalizar el tratamiento; y el 38% de los mismos no mostró cambio en tensión; el 31% un aumento fluctuante entre 1 mm. Hg. y 5 mm. Hg. Se observa también un grupo menor de 12 ojos, que muestra paralelamente reducción en tensión y aumento en miopía.

**CAMBIOS EN TENSION EN OJOS QUE MOSTRARON AUMENTO EN MIOPIA. No. DE OJOS 39**

Nº de ojos	Cambio en tensión	Aumento de miopía	Porcentaje
15	0	— 0.25 D. a — 1.50 D.	38%
12	+ 1 mm. Hg. a + 5 mm. Hg.	— 0.50 D. a — 3.87 D.	31%
12	— 1 mm. Hg. a — 4 mm. Hg.	— 0.12 D. a — 4.50 D.	31%

**Gráfica N° 17**

#### COLOQUIO SOBRE MIOPIA

El tratamiento prescrito consistió en la mayoría de los casos, en Pilocarpina al 1 y 2%, complementada con Carbachol, Epifrin, y algunos casos inhibidores de anhidrasa carbónica como Diamox y Glaucoral; no se emplearon mióticos fuertes como el Mintacol, o Pilocarpina al 4 o 6% por las contraindicaciones de las mismas en miopías altas. La aplicación en las noches del miótico, atenuaron las molestias visuales, y solo muy pocos casos, reportaron incomodidad con el tratamiento.

Se puede concluir que el tratamiento con mióticos, si su aplicación nocturna es suficiente, es mejor aceptado por el paciente por periodos más prolongados que el tratamiento con Atropina, por crearse una menor interferencia visual, aun cuando las estadísticas presentadas no revelan en algunas partes claridad suficiente, creemos que podrán complementarse en un futuro, con un mayor número de casos, y posiblemente se obtendrán resultados más concluyentes.

#### DOCTOR HERNANDEZ:

Muchas gracias doctor Téllez, y reciba nuestras felicitaciones por tan interesante trabajo. Se abre la discusión por si alguno de los asistentes quiere intervenir en este tema.

#### DOCTOR JOSE I. BARRAQUER

Desde hace muchos años se emplea la Pilocarpina en el tratamiento de la miopía, y son muchos los autores que la han recomendado con este fin. Desgraciadamente la dosis que es tolerada por el ojo miope es muy insuficiente. Solo se les puede prescribir una gota al acostarse, pues durante el día el paciente miope no tolera la miosis que le produce visión confusa y molestias.

Los datos que ha presentado el doctor Téllez parecen bastante significativos si tenemos en cuenta lo débil del tratamiento, o sea, una gota de Pilocarpina al 2% por la noche al acostarse.

Si se encontrase alguna forma de poder aplicar regularmente Pilocarpina tres veces al día como mínimo, y que fuera tolerada por los pacientes, sin duda el beneficio de esta medicación se mostraría más claramente en las estadísticas.

**COMENTARIOS Y RESULTADOS DE DIFERENTES TRATAMIENTOS EN LA MIOPIA**

**DOCTOR HERNANDEZ:**

Doctor Vasco Posada...

**DOCTOR VASCO POSADA:**

Felicito al doctor Téllez por su magnífico trabajo que nos da pauta para un sinnúmero de observaciones que inicialmente no aparecen, pero que a los que estamos trabajando sobre este tema, nos da múltiples puntos de partida para ciertos tratamientos que estamos haciendo al respecto. Yo quiero preguntarle en el caso que rebajó la miopía tan significativamente, cuál es la edad de ese paciente, pues según mis cálculos debe ser un paciente joven.

**DOCTOR TELLEZ:**

Es un paciente del orden de 28 años.

**DOCTOR VASCO:**

Sin embargo, tiene bastante edad para tener una reducción tan grande en la esclera, según el caso que yo he tenido, que mostraré más adelante, con trabeculotomía. Y si usted tiene alguna experiencia con el tratamiento con vaso-constrictores, como la Neo-Sinefrina o últimamente con adrenalinas del tipo Epifrin, tratamientos que han sido preconizados hace muchos años, especialmente con los vaso-constrictores del tipo de Neo-Sinefrina. Esto se presenta hoy en día precisamente por las dificultades que tiene la poliparquina a hacer combinación entre estos distintos tratamientos y poder sacar más adelante estadísticas, porque como le digo, todas estas cosas que usted nos ha dicho nos dejan inquietudes y nos abren campos y posibilidades para tratamientos de este sentido. Muchas gracias.

**DOCTOR CARLOS SILVA: (Lima)**

Quiero decir que debemos tener cuidado en el tratamiento con Pilocarpina aún al 1% pues en el tratamiento con antiglaucomatosos se ve que en el transcurso de los años se producen forámenes retinianos que pueden llevar a un desprendimiento. Igualmente tratamientos con preparados adrenérgicos llevan a maculopatías muy frecuentemente.

## COLOQUIO SOBRE MIOPIA

### DOCTOR SALLERAS:

A mí también me da bastante miedo el uso de la Pilocarpina en los miopes y en mi vida profesional he visto una cantidad de desprendimientos de retina como consecuencia del uso de esta medicación en los miopes. Muchos pacientes hacen un desprendimiento casi inmediato al instilarse esta droga. Aunque poco antes de venir, como dije el otro día, nos encontramos con un hipermetrope de 19 dioptrías con un glaucoma de ángulo abierto. Le dimos Pilocarpina y tuvo un desprendimiento bilateral, también. De manera que no ocurre solo en la miopía, pero parece que en la miopía esto es mucho más frecuente. En la hipermetropía es el primer caso que conozco de tal graduación.

Se levanta la sesión.

## BIBLIOGRAFIA

- G. W. H. M. VAN ALPHEN. **On Emmetropia and Ametropia.** Ophthalmologica, Vol. 142, 1961.
- IRVIN M. BORISH. **Clinical Refraction.** Third Edition.
- ROBERT H. BEDROSSIAN. **The Effect of Atropine on Myopia.** Annals of Ophthalmology - August 1971 - Vol. 3 - Nº 8.
- T. STUART BLACK, KELLY and D. BUTLER. **The present Position of Contact Lenses in Relation Myopia.** The British Journal of Physiological Optics. Vol. 26, Nº 1. First Issue 1971.
- DUKE ELDER.

## SOME CONSIDERATIONS ON KERATOMILEUSIS AND KERATOPHAKIA FUNTIONAL EXPLORATION AND CALCULATION

Por:  
**HERNANDO HENAO R., O. D., F. A. A. O.**  
**BOGOTA, COLOMBIA**

### *Introduction*

The word Keratomileusis comes from the GREEK roots that means cornea and chiseling; therefore it is to say to carve the cornea, to chisel the cornea or to modelate the cornea. In Keratomileusis the modality is a process of auto-keratoplasty and in Keratophaquia the modality is a combination of auto-and homo keratoplasty. The first one, Keratomileusis, is used in cases of myopia and Keratophaquia in cases of hyperopia and aphakia.

The surgical correction of refractive errors, through the modification of the corneal chape and its radius of curvature, requires special knowleges and skills, many of them quite unfamiliar to the ophthalmic surgeon and to correleated professions, in which Optometry is included.

Knowlege of optics, physiology, anatomy (ocular) mathematics, physics, manufacture of lenses, mechanics and quite many other fields, are required in this technique approach to restore human vision. The inventor and resercher of such surgical procedures and methods, have been developed by Dr. José I. Barraquer, M. D., world known ophthalmologist, originally from Spain and who ha been practicing in Colombia since 1953.

I have been taught by Dr. Barraquer and work in this field under his guindance since 1956, starting with research work in rabbits, and later on human beings.

At the present time and for a period of 15 years, I have been working on the funtional optometric exploration and calculation for the surgical operation.



**HERNANDO HENAO R.**

The functional exploration, previous to the operation, contains the following data:

1) Refraction at 12 mms. (V. D.), done in most of the cases under cycloplegic status, including visual acuity; the present average range of the surgical indication, is of 5.00 to 15.00 diopters in Keratomileusis and in Keratophaquia, although in the last one as high as, 18.00 diopters has been performed. Note: one of the most frequent indication for this surgical procedure is in anisometropic patients, who have not been able to be fitted with contact lenses.

2) Near vision acuity without correction in high miopes (over 6.00 diopters). This is a quite valuable information in order to know the degree of possible amblyopia, in order to pre-establish the conduct of a Pleoptic treatment post surgery. I have observed, clinically, that patients with surgical correction of refractive errors or contact lenses, are better patients in the restoring a acuity level and other primary components in the pattern of binocular vision.

3) Spherical Equivalent and its value at 12 mms. of vertex distance.

4) Aniseiconia. The determination and measurement of its degree is established.

5) Ophthalmometry or Keratometry. This is measured at the apical zone of the cornea with instruments calibrated with an index of refraction of 1.3375; also a great emphasis is given in the last years to the corneal Topography, central, paracentral and peripheral.

6) Corneal diameter. It is measured in the horizontal and as well as on the vertical one. There is usually an average difference of 0.5 mms. between the two according the kind of astigmatism (with the rule, against or oblique); in high astigmatic conditions of any kind, the difference between the diameters of the cornea increases proportionally in accordance with the amount of the same and the direction of its axis. In high astigmatic cases, average of 3.50 diopters, the indication of the operation has some limitations and reservations.

Fixation. This is determined by direct ophthalmoscopy, following the principles used by Cüppers and Bangerter.

Transparency of ocular mediums. It is important to note on the cornea the presence of any alteration or opacities. In general deep Leucomas are

#### SOME CONSIDERATIONS ON KERATOMILEUSIS

contraindication for the operation; the corneal control is made under slit lamp. Other ocular mediums are examined very carefully.

7) Pacometry The central thickness of the cornea is very important, specially in high dioptric ophthalmometries not associated directly with keratoconus problems, where also, the surgical procedure has particular limitation on its indications.

8) The length of the anterior posterior axis of the ocular globe, is measured in a routine manner in all cases, but it has special value when the refractive power of the eye can not be determined by objective or subjective means, like in patients with full opaque lens or other ocular medium. The system used is the Ultra-Sonic, method of Gernet.

9) Ocular tension this is determined usually by means of the Makay-Marg Tonometer in my practice; other Tonometers are also used.

10) Corneal sensitivity. This is taken either apical or topographic by means of Franceschetty and Cochet-Bonnet instruments. This is a quite important in the pre-operative and post-operative status, in order to observe the changes in the re-inervation of the cornea sensitivity.

11) The radius of sclera has been at the present time standardized in a value of 12.50 mms.; although an Esc'lerometer was designed and constructed by Dr. Barraquer and used as a routine for some years.

Based on the detailed exploration before mentioned, the procedure for calculations has been quite a lot simplified, as follows:

1) Dioptric optical correction need on anterior surface of the cornea, for correction of the refractive error (Flat cornea for myopia and steep cornea for hyperopia and aphakia).

2) Conversion of the ophthalmometric reading in millimeters from instrument calibrated with an index of 1.3375, into an index of 1.376 (the cornea's tissue one). Special tables have been elaborated to facilitate this operation, covering a range from 15.00 to 80.00 dioptics.

3) Dioptric conversion into millimeters of the final corneal radius needed, under, an index of refraction of 1.376, to compensate for the determined refractive error, to be corrected.

Note: An special procedure is done on the regulation of the lathe by a technician previous the surgical operation.

**HERNANDO HENAO R.**

A recent Clinical Report of Refractive Keratoplasty in 67 cases, made by David Tucker, M. D. (fellowship from Bascom Palmer Eye Institute, University of Miami, School of Medicine, Miami, Florida) and Dr. José I. Barraquer, President of the "Instituto Barraquer de America" have summarized the following:

"The postoperative clinical follow-up of 67 cases of refractive surgery are presented, 47 following keratomileusis for myopia and 20 following keratophakia for hypermetropia. The correction of the ametropias by these surgical procedures was successful in the majority of patients, and the complications following surgery were minimal".

One very important conclusion describe on this paper is that the average final refractive power obtained after surgery, on basis of the Spherical Equivalent, only differed in 1.75 diopters from the stimated one previously calculated.

I personally like to recomend to the proffesionals interested in this field, to obtain a reprint of Annals of Ophthalmology, Volume 5, number 3, March 1973, by the above mentioned authors, titled "REFRACTIVE KERATOPLASTY: Clinical Results in 67 cases". Also has a great interest the paper titled "QUERATOMILEUSIS PARA LA CORRECCION DE LA MIOPIA" by José I. Barraquer, published the "Archivos de la Sociedad Americana de Oftalmología y Optometría", 1964-5-27.

**BIBLIOGRAPHY**

- 1) BARRAQUER, José I.: **Keratomileusis Inter-National Surgery**, August, 1967, Vol. 48, Nº 2, p. 117.
- 2) BARRAQUER, José I.: **"Queratomileusis para la corrección de la miopía"**. Arch. Soc. Americana Oftalmología y Optometría (1964) 5-27.
- 3) TUCKER, David and BARRAQUER, José I.: **"Refractive Keratoplasty: Clinical results in 67 cases"**; Annals of Ophthal., Vol. 5, Nº 3, March, 1973, p. 335.
- 4) HENAO, Hernando: **"La Estesia Corneal"**; Arch. Soc. Amer. Oftal. Optometría, 1970, 8-87.
- 5) HENAO, Hernando y TELLEZ, Carlos: **"Exploración Funcional en Queratoplastia Refractiva"**, Arch. Soc. Americana de Oftalmología y Optometría (1972), 9-65.
- 6) HENAO, Hernando: **"Amblyopic Treatments by means of Pleoptics"**; Arch. Sociedad Americana de Oftalmología y Optometría. (1961), 3-211.
- 7) BARRAQUER, José I.: **Personal communication**. October, 1973.

## PROTOTIPO DE METROSCOPIO QUIRURGICO PARA LA BIOMETRIA PEROPERATORIA

Por:  
**JOSE I. BARRAQUER**  
**BOGOTA, COLOMBIA**

### *ANTECEDENTES*

Hace años introdujimos el concepto de queratoplastia refractiva en cirugía ocular y propusimos varias técnicas para la corrección o reducción de las ametropías modificando la curvatura de la superficie anterior de la córnea (1-10).

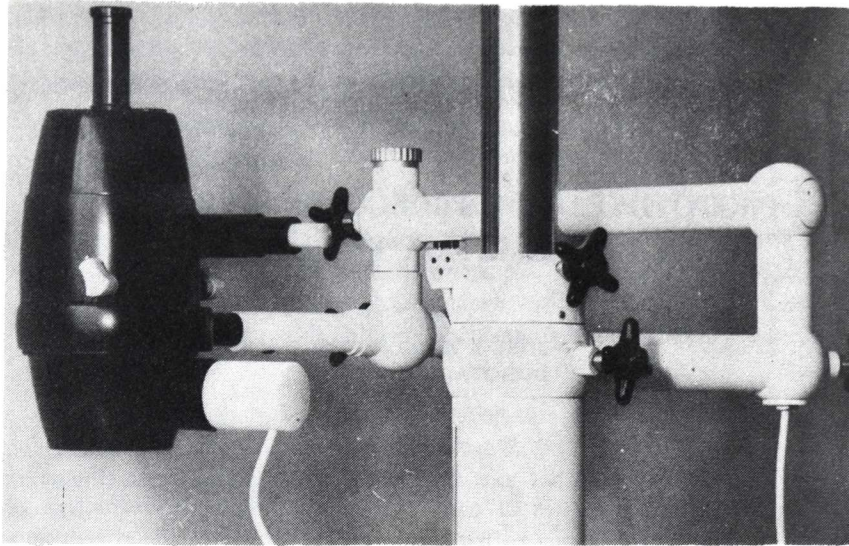
Si bien la introducción del microscopio quirúrgico en cirugía ocular (2-3-4), la adaptación al mismo de la lámpara de hendidura (4), del enfoque a pedal (4), y la construcción de modelos especiales para cirugía oftálmica nos permitieron realizar intervenciones más precisas y perfectas (5-6), pronto caímos en cuenta de que el microscopio en cirugía refractiva era un instrumento mudo, mejor dicho ciego, que no proporcionaba información sobre el parámetro principal en que estábamos actuando: el radio de curvatura de la superficie anterior de la córnea.

Así como se modificó y se llevó de la sala de exploración a la de cirugía el microscopio binocular y la lámpara de hendidura, llevamos al quirófano el oftalmómetro para utilizarlo durante la intervención.

La casa Zeiss nos construyó un adaptador especial que permitía colocar el oftalmómetro en posición vertical en la misma columna del microscopio quirúrgico para utilizarlo en pacientes acostados (7) (Fig. 1).


Lo voluminoso del instrumento, la incomodidad de la posición durante su empleo, lo engorroso del cambio de aparato, etc., hicieron que lo utilizáramos en forma esporádica y experimental.

JOSE I. BARRAQUER



**Figura 1**

*Oftalmómetro de Zeiss adaptado para exámenes de pacientes acostados.*



**Figura 2**

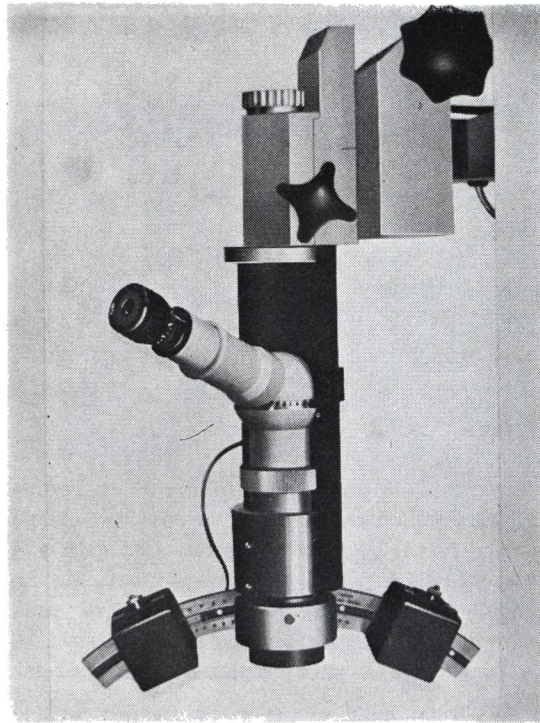
*Oftalmómetro de Gambs adaptado para uso en la sala de cirugía.*

### PROTOTIPO DE METROSCOPIO QUIRURGICO

Más adelante utilizamos el oftalmómetro de Gambs, basado en el mismo principio que el Zeiss pero más manual, dado su menor tamaño y peso. Con su uso, nos convencimos de la necesidad de construir un oftalmómetro con ocular de observación angulado para facilitar el manejo al cirujano sentado frente a un paciente en posición horizontal (Fig. 2).

Construimos un primer prototipo monocular (Fig. 3) híbrido Zeiss-Haag-Streit, el cual fue satisfactorio si bien adolecía de poca luminosidad. Fue modificado cambiando su prisma de Wollanston por uno mayor y el objetivo monocular por unos tubos binoculares oblicuos de Zeiss. (Fig. 4).

Este oftalmómetro consiste en un prisma de Wollanston de 46 mm. de diámetro, con una divergencia de  $1^{\circ}$ , situado entre unos tubos binoculares inclinados Zeiss de 125 mm. con oculares de 12.5 x y un objetivo de 150 mm. de distancia focal (8). Alrededor del eje óptico pueden girar unas miras del oftalmómetro de Haag-Streit. La lectura en radios o dioptrías se hace sobre



**Figura 3**  
*Oftalmómetro quirúrgico monocular Prototipo I.*

JOSE I. BARRAQUER

la escala grabada en el arco sobre el cual se deslizan las miras. Debido a diferentes condiciones ópticas del instrumento, los valores originales de la escala han tenido que ser modificados.




Figura 4  
*Oftalmómetro quirúrgico  
binocular Prototipo II.*


La binocularidad tiene la ventaja de una mayor luminosidad, permitiendo al cirujano apreciar el correcto centraje de la zona observada. Si la lectura no se realiza en el vértice corneal, las miras aparecen en diferente plano. Esto es muy importante, ya que en un paciente anestesiado, que no puede fijar voluntariamente, debe modificarse la posición del ojo variando la posición de la cabeza hasta que la lectura se haga en el vértice corneal, pues el uso de instrumentos —pinzas, etc.— para desplazar el globo ocular lo deforman y falsean la lectura.

#### PROTOTIPO DE METROSCOPIO QUIRURGICO

Para su uso, el oftalmómetro está suspendido de un brazo articulado que es solidario al del microscopio quirúrgico. (Fig. 5). De esta manera el cirujano puede utilizar indiferentemente y a voluntad uno u otro instrumento y tomar las mediciones oftalmométricas necesarias en el curso de la intervención quirúrgica. Este instrumento es simple, práctico, y preciso, pero tiene el inconveniente de que solo puede utilizarse para comprobar la acción quirúrgica realizada, debiendo el cirujano pasar al microscopio para modificarla si no es la correcta y nuevamente al oftalmómetro para comprobarla, y así sucesivamente, ya que, dada la duplicación de la imagen inherente a la oftalmometría óptica, es imposible o muy difícil, realizar maniobras quirúrgicas en estado de diplopía.

Se imponía la necesidad de utilizar un instrumento único que fuese simultáneamente microscopio quirúrgico y oftalmómetro, y además, el instrumento situado entre el cirujano y el paciente debería ser de pequeñas dimensiones físicas, por razones expuestas ya múltiples veces (5).

Un instrumento mixto, de forma que un ayudante comprobase la oftalmometría e informase al cirujano, no nos pareció práctico dado su gran



**Figura 5**  
*Oftalmómetro quirúrgico y microscopio - Disposición para su empleo.*



**JOSE I. BARRAQUER**

tamaño y dificultades técnicas de realización. Para que el instrumento fuera de pequeñas dimensiones, consideramos más práctico y simple el realizar la medición a través de una cámara de TV, y efectuar la duplicación de la imagen, necesaria para la medición, por un procedimiento electrónico que duplicase la imagen de video a base de dividirla en líneas pares e impares y llevar este desplazamiento hasta la superimposición de las partes complementarias de la imagen en caso de queratometría. Por otra parte, la cámara de TV se usaría para transmitir en circuito cerrado la secuencia operatoria con fines de docencia y coordinación de la sesión quirúrgica, cuando el sistema duplicador no estuviera en funcionamiento.

El sistema de duplicación electrónica podría aplicarse a mediciones lineales al hacer coincidir los bordes opuestos de una imagen, determinando el espesor corneal, profundidad de cámara anterior, diámetro corneal, longitud de una incisión, diámetro pupilar, etc.

Desde la unidad de control, situada en la habitación vecina (9), se transmitiría eléctricamente al cirujano los datos de lectura por medio de un indicador especial situado en uno de los oculares del microscopio.

Basados en estas ideas, realizamos nuestro tercer prototipo, con la colaboración de la firma Carl Zeiss (Oberkochen), en la parte óptica, y la casa EMI (Hayes), en la electrónica.

El instrumento es un microscopio quirúrgico Barraquer, al que se le han adicionado dos colimadores y un objetivo que pueden girar alrededor del eje óptico del microscopio. Los colimadores proyectan sobre la córnea, con foco al infinito, las miras queratométricas, y su imagen es recogida por el objetivo, el cual la proyecta sobre la superficie fotosensible del vidicon de una cámara de TV en miniatura. (Fig. 6).

Para lograr la duplicación de la imagen se ha incorporado en la unidad de control de la cámara de TV, un circuito integrado que genera ondas cuadradas, las cuales al ser adicionadas al barrido horizontal determinan la duplicación de la imagen, siendo la separación proporcional a la amplitud de la onda sobre-añadida.

Una corriente continua que procede de la consola de lectura controla la amplitud de la onda del generador y al mismo tiempo acciona los instrumentos de medición situados en el tablero de instrumentos y en el ocular del microscopio del cirujano.

## PROTOTIPO DE METROSCOPIO QUIRURGICO

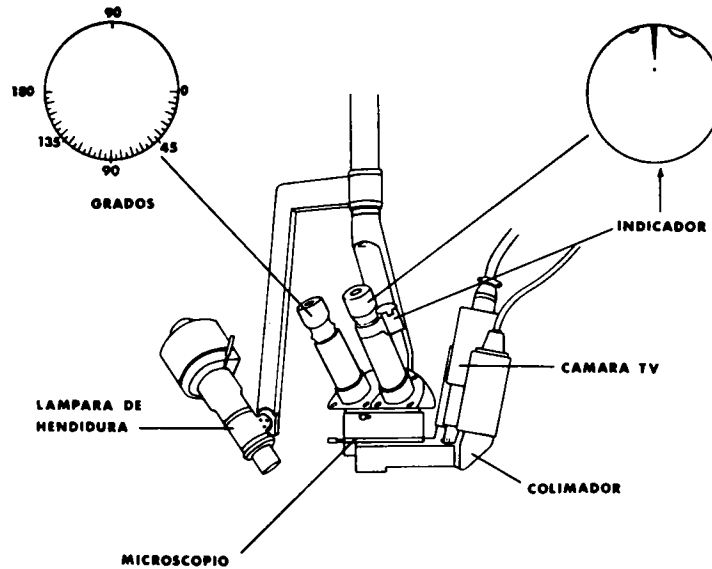


Figura 6  
*Metroscopio - esquema del Prototipo.*

Dadas las características del nuevo instrumento, que permite la observación y a la vez realizar múltiples mediciones, lo hemos denominado Metroscopio Quirúrgico.

### *METROSCOPIO QUIRURGICO*

Se compone de dos partes principales.

- 1º Instrumento, o metroscopio propiamente dicho.
- 2º Unidad de control.

1º Metroscopio propiamente dicho.

Está compuesto por:

- a) Microscopio.
- b) Sistema de iluminación.
- c) Oftalmómetro.

a) *Microscopio*

Microscopio quirúrgico Barraquer, con objetivo de 150 mm ( $f_1$ ), tubos binoculares cortos de 125 mm. ( $f_2$ ), y oculares de 10 x ( $V_3$ ), lo que proporciona una magnificación de 8.3 que permite un campo de observación de 24 mm. de diámetro. Si se desea mayor magnificación, pueden utilizarse tubos binoculares largos de  $f_2 = 160$  mm. y oculares de 12.50 x, de 16.00 x o de 20.00 x, que permiten las magnificaciones expresadas en la Tabla 1. Modificar el valor de  $f$ , requeriría un ajuste en la coincidencia de los focos de los colimadores del objetivo de la cámara y del sistema de iluminación, así como de la calibración del instrumento. (Fig. 7).

El microscopio puede utilizarse en cualquier soporte, ya sea una columna suspendida del techo o apoyada en el piso, que posea un dispositivo de enfoque por pedal.

b) *Iluminación*

La iluminación, como en un microscopio clásico, procede de una lámpara de hendidura, pudiendo también adicionarse una lámpara de luz homogénea u otra iluminación auxiliar (6-9).

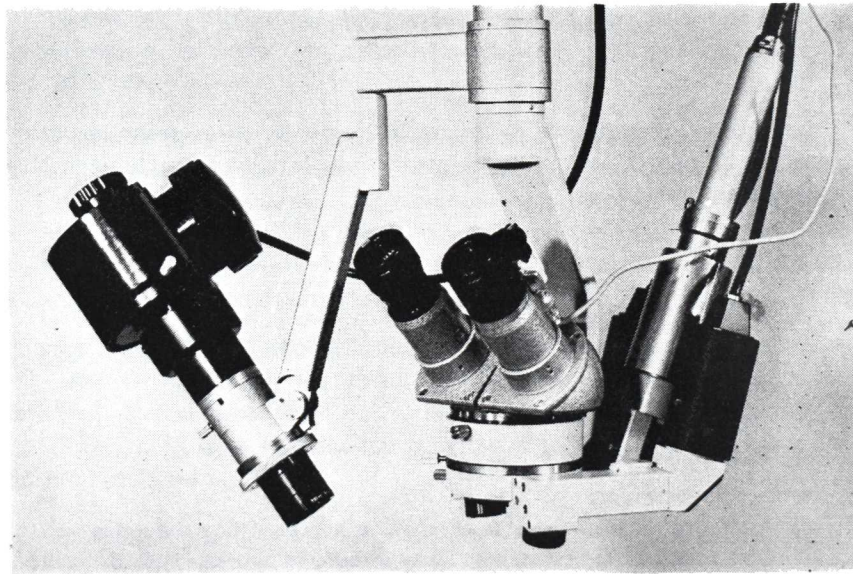


Figura 7  
*Metroscopio quirúrgico.*

## PROTOTIPO DE METROSCOPIO QUIRURGICO

### c) *Oftalmómetro o Queratómetro*

Consiste en dos colimadores, con foco al infinito, que proyectan las miras oftalmométricas, cruz y cruz hueca, y cuyos objetivos se hallan situados uno a cada lado del objetivo del microscopio, pudiendo girar a su alrededor para la medición de los diversos meridianos corneales.

La iluminación de cada colimador proviene de una lámpara de microscopía cuya intensidad luminosa se controla independientemente para cada uno de ellos mediante un reóstato situado en el tablero de control.

El cuerpo del microscopio dispone de un anillo que, fijado en posición adecuada, permite hacer la lectura en el meridiano complementario (situado a 90° del inicial) sin necesidad de recurrir a la escala de grados, la cual está situada en un retículo incorporado en uno de los oculares, el cual también posee una pequeña cruz central para situar adecuadamente las imágenes de las miras en relación con la cámara de TV y obtener una lectura correcta. (Fig. 6).

En la parte superior del campo visual del otro ocular existe un indicador de aguja, semejante a un fotómetro de cámara fotográfica, que indica al cirujano si el radio corneal es el necesario o si su valor se halla desviado en uno u otro sentido. La desviación de la aguja hacia la izquierda indica radio menor, y hacia la derecha radio mayor.

*Enfoque del instrumento.* Como quiera que el plano de la imagen de las miras oftalmométricas está más allá del plano de la superficie anterior de la córnea, se ha previsto un pequeño motor de enfoque auxiliar para que el operador del metroscopio pueda mantener el foco sin interferir con el cirujano.

Esta pequeña falta de coincidencia focal entre el plano quirúrgico y el oftalmómetro no interfiere con el trabajo del cirujano. La profundidad de foco a 8.3 aumentos es suficiente para permitir una visión nítida. El cirujano puede variar el foco a voluntad por el dispositivo habitual de enfoque. Este instrumento permite también, cuando no se realiza oftalmometría, delegar al técnico que maneja la consola del metroscopio mantener en foco el plano quirúrgico durante todo el tiempo de la intervención.

### d) *Cámara de TV*

Entre ambos colimadores va instalado un objetivo zoom con focal variable de 17 a 85 mm. y acoplado a una cámara EMI, modelo 1.103. Esta

cámara de un tamaño sumamente reducido (cilindro de 24 mm. de diámetro por 140 mm. de longitud), no incomoda al cirujano ni a los ayudantes.

*Campo de observación.* Comoquiera que para la medición oftalmométrica un aumento relativamente grande para que las miras sean claramente visibles en la pantalla de TV, la cámara cubre únicamente 6 mm. del campo operatorio a la mayor focal del zoom. La menor focal capta 28 mm. y es empleada para la transmisión del acto quirúrgico y para algunas mediciones lineales. Las focales intermedias pueden utilizarse para mostrar con mayor detalle algún tiempo operatorio.

Dado el reducido tamaño de la cámara, precisa la inyección de aire comprimido para su refrigeración si se debe trabajar ininterrumpidamente por periodos de tiempo superiores a 1 hora.

## 2º Unidad de Control

La unidad de control está dispuesta en una mesita con ruedas y se compone de tres partes:

- a) Unidad de control de la cámara.
- b) Consola de lectura.
- c) Monitor.

### a) *Unidad de control de la cámara*

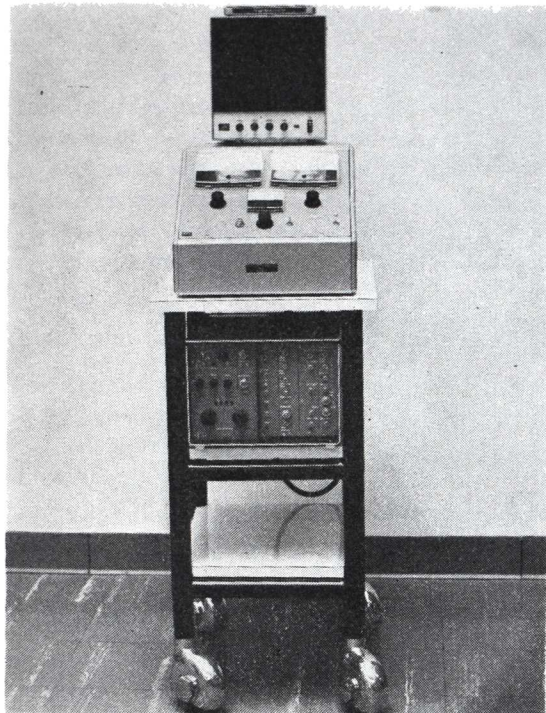
La unidad de control de la cámara es compacta, totalmente transistorizada, y construida en sistema modular. En esta unidad está instalado el interruptor principal, la toma de corriente a la red, los controles de luminosidad, haz y foco electrónico de la cámara de TV, así como los reóstatos que controlan la intensidad del brillo de las lámparas de los colimadores. Existen también todos los controles de ajuste y sincronización de la cámara, que no deben manipularse y que están habitualmente protegidos por una tapa para evitar alteraciones accidentales. En la unidad de control está instalado el transformador que suministra la corriente alterna de bajo voltaje para las lámparas de iluminación. (Fig. 8).

### b) *Consola de Lectura*

La consola de lectura está dispuesta encima de la unidad de control y debajo del monitor. En el tablero de mando está situado el interruptor de puesta en marcha del sistema de duplicación de la imagen, un conmutador para seleccionar la lectura de separaciones lineales (diámetros y espesores)

#### PROTOTIPO DE METROSCOPIO QUIRURGICO

y la de lectura de radios (queratometría). En el sistema de mediciones lineales, la regulación del potenciómetro permite, en el correspondiente indicador, lecturas que van desde 0 a 16 mm. en doble escala, según la distancia focal empleada en el zoom de la cámara de TV, con el fin de permitir mayor precisión en las mediciones pequeñas. (Fig. 9).



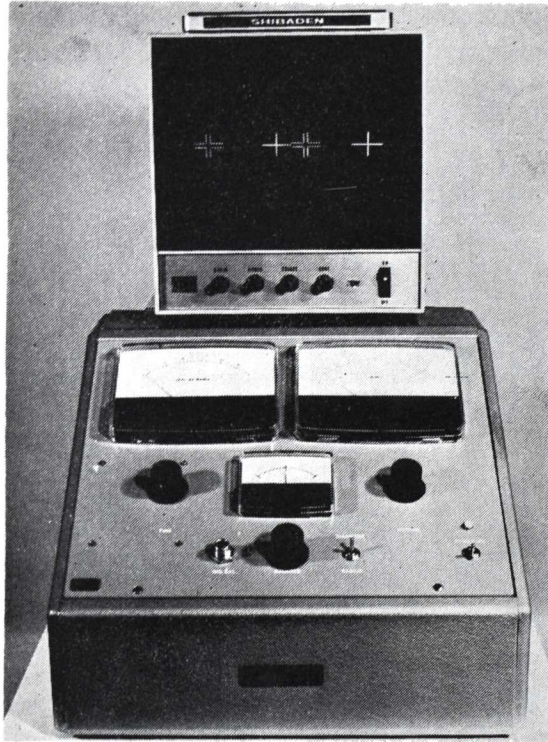
**Figura 8**  
*Unidad de control.*

En el sistema de mediciones de radios, la regulación del potenciómetro parte de una separación equivalente a un radio de 5.5 mm. y se extiende hasta un radio de 12 mm. Para estas mediciones debe utilizarse el zoom en su distancia focal máxima.

El sistema de mediciones de radios va acoplado a un indicador con su correspondiente potenciómetro de balanceo, que está conectado en paralelo con el indicador situado en el ocular del microscopio para informar al

JOSE I. BARRAQUER

cirujano si la córnea posee el radio necesario, o si hay desviación, en qué sentido es esta. También se encuentra el control de mando del motor auxiliar de enfoque.



**Figura 9**  
*Consola de lectura  
y monitor.*

Comoquiera que la información que recibe el cirujano con el método actual es incompleta, estamos desarrollando una unidad que mediante un sistema digital le permita conocer en todo momento el valor numérico de la lectura, sea esta radial o lineal. Durante las mediciones de radios debe atenuarse la intensidad de la iluminación auxiliar.

c) *Monitor*

El monitor Shibaden con pantalla de 21 cm. está situado encima del pupitre de lectura. Tiene los mandos propios de un aparato de TV y se regula como estos. Al efectuar mediciones lineales, debe adaptarse el con-

### PROTOTIPO DE METROSCOPIO QUIRURGICO

traste y el brillo para obtener una imagen lo más nítida posible. Cuando se realizan mediciones de radios, conviene llevar el contraste al máximo, a fin de facilitar la visualización de las miras queratométricas, y reducir la iluminación en uno u ambos colimadores si esta resultase demasiado brillante para evitar que se produzca un efecto de halo que dificulta la lectura.

#### *OPERACION DEL METROSCOPIO*

Conviene poner el metroscopio en funcionamiento de 10 a 15 minutos antes de utilizarlo a fin de permitir que sus diferentes elementos adquieran una temperatura uniforme, pues en estas condiciones, la precisión del instrumento es satisfactoria. Sin embargo, si se desea una mayor precisión, es preferible calibrarlo previamente utilizando una superficie convexa de radio conocido que puede ser una base de plástico o una esfera de cojinete de bolas (balinera), y utilizar una dimensión cercana a la necesaria durante la intervención.

Para calibrar mediciones lineales puede utilizarse una regla milimetrada corriente.

Cuando se efectúan mediciones de espesor corneal o profundidad de cámara anterior, debe tenerse en cuenta que la inclinación de la lámpara de hendidura es de 45° y hacer la corrección correspondiente a este ángulo y curvatura corneal.

Antes de calibrar el aparato, el cirujano debe cerciorarse de que los oculares del microscopio se hallen situados en 0 o ajustarlos adecuadamente para que la calibración del instrumento resulte exacta.

Durante la intervención, el ayudante debe cuidar que la córnea permanezca húmeda, pues lo contrario dificultaría la visualización del reflejo corneal.

La posición de la cabeza del paciente es sumamente importante para efectuar una lectura correcta en el vértice corneal. La colocación de un anillo de Fieringa relativamente grande antes de la operación, seguida de la comprobación de que este no ha determinado modificaciones en la curvatura corneal, puede ser de ayuda en la colocación del ojo en la posición adecuada para obtener una buena lectura.

En las mediciones efectuadas hasta el presente, la exactitud del instrumento es de 2 centésimas de milímetro para los radios y de 1 décima de milímetro para las mediciones lineales. Esta exactitud es suficiente para



**JOSE I. BARRAQUER**

usos clínicos, a excepción del espesor de la córnea. Se está estudiando la posibilidad de aumentar la resolución del aparato de TV, a fin de mejorar su rendimiento en este último punto.

El instrumento acepta la mayoría de los accesorios Zeiss y Urban, para microscopio quirúrgico, cámara fotográfica, cine, tubos de observación y ayudante, etc.

Para efectuar una medición de radio, el interruptor selector del tablero de control debe colocarse en "radios" y el cirujano debe orientar las miras de acuerdo con el eje que desea medir. El zoom debe colocarse a la distancia focal máxima y el cirujano debe centrar cuidadosamente las miras con el centro del campo del microscopio, guiándose para ello por la pequeña cruz que existe en el retículo del ocular de la izquierda. El operador podrá obtener la coincidencia de las imágenes ajustando el potenciómetro del medidor de radios y ajustando también el indicador, y colocando este en 0 (posición central). En seguida debe leer y anotar la medida del radio, comunicándosela al cirujano. El mismo procedimiento se sigue para tomar mediciones lineales, utilizando el selector en posición de "diámetros" y la distancia focal máxima para las mediciones pequeñas (hasta 3.5 mm.) y la distancia focal mínima para mediciones mayores (hasta 16 mm.).

En cirugía refractiva se procede en la siguiente forma para ajustar un radio corneal a un radio predeterminado. Usando el potenciómetro, se coloca la aguja del indicador en el radio necesario (por ejemplo, 6.5 mm. estando el indicador en 0). Una vez calibrado el instrumento en el radio necesario, el operador debe colocar el indicador del tablero de control en la posición central 0 y ajustar nuevamente el radio en el medidor si ello fuere necesario. En las etapas sucesivas no debe volver a tocar el indicador ya que este está en paralelo con el indicador del ocular derecho del microscopio. Cuando el cirujano está tensando las suturas, y por indicación suya, el operador del microscopio mantendrá la coincidencia de las imágenes en la pantalla de TV. Con lo anterior, la aguja del indicador del tablero de control y la aguja del indicador del ocular del microscopio se desplazan hacia un lado o hacia el otro de acuerdo con la diferencia entre el radio existente y el radio necesario. Cuando el radio de la córnea coincide con el radio necesario, las agujas de los indicadores del tablero de control y del ocular del microscopio estarán en posición central, indicando que se ha obtenido el radio necesario para la corrección deseada.

En el curso de la intervención el cirujano debe tener cuidado de que el objetivo se halle en su distancia focal máxima y que la imagen de las

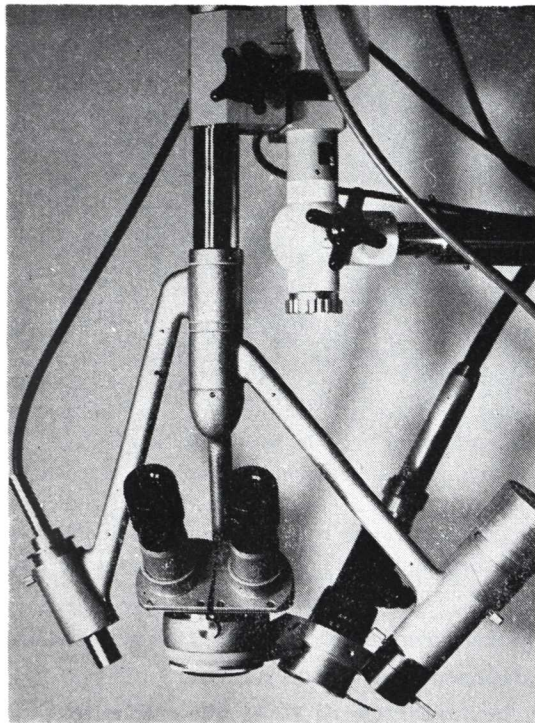
#### PROTOTIPO DE METROSCOPIO QUIRURGICO

miras aparezca siempre en el centro del ocular. Asimismo debe comprobar que el foco de las miras sea correcto, si bien esto puede ser rectificado por el técnico operador del instrumento.

Es muy importante que la lectura se haga exactamente en el centro del ocular, en el centro del monitor de TV, y en el centro de la córnea, pues de lo contrario habrá una alteración de los valores leídos.

Ultimamente hemos desarrollado un segundo prototipo de Metroscopio, utilizando luz fría por medio de fibra óptica tanto para la lámpara de hendidura como para la lámpara de luz homogénea. (Fig. 10).


La supresión del calor es muy agradable para el cirujano.



**Figura 10**  
*Metroscopio Prototipo II.*

JOSE I. BARRAQUER

Como mira oftalmométrica empleamos un disco de Plácido que se ilumina también por fibras ópticas. Estas se conectan a voluntad a la lámpara de luz homogénea, a la lámpara de hendidura, o al disco de Plácido. (Fig. 11).



**Figura 11**

*Disco de Plácido, adaptable al Metroscopio II.*

El disco de Plácido constituye un accesorio que se coloca en el microscopio cuando se desea practicar la queratometría. (Fig. 12).

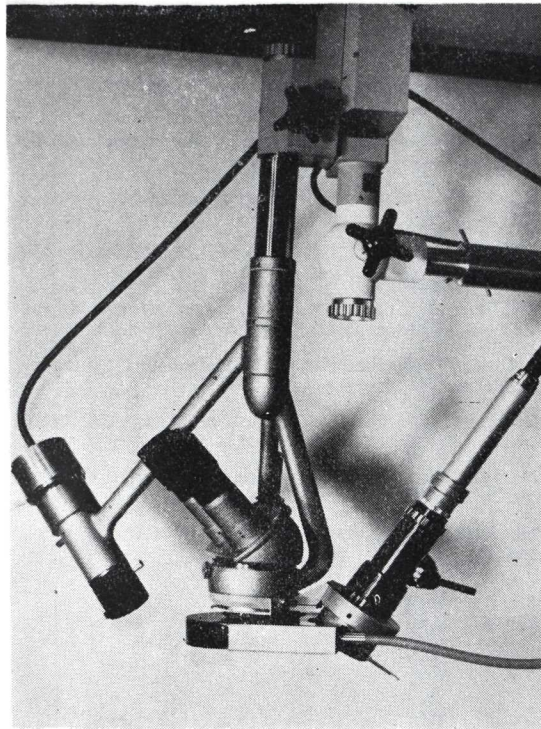
El uso del disco de Plácido permite al cirujano obtener en todo momento una imagen cualitativa del astigmatismo y de la forma de la córnea, y el valor cuantitativo del radio al realizar la medición a través del dispositivo de superimposición de la cámara de TV. Con él puede medirse el radio en cualquier meridiano y los ejes astigmáticos se reconocen por la coincidencia de las líneas horizontales del disco. Este sistema tiene la ventaja de que puede acoplarse a cualquier microscopio quirúrgico en uso.

Se considera que el nuevo instrumento será útil:

- a) Como microscopio quirúrgico para uso de rutina.
- b) Para transmitir por circuito cerrado de TV el acto quirúrgico.

#### PROTOTIPO DE METROSCOPIO QUIRURGICO

- c) En cirugía refractiva.
- d) En todas aquellas intervenciones en que se desee evitar una distorsión de la córnea.
- e) Para desarrollar nuevas técnicas para la cirugía del astigmatismo.
- f) Como instrumento de exploración en pacientes anestesiados.



**Figura 12**  
*Metroscopio II con disco de Plácido iluminado por fibra óptica.*

En cuanto a los resultados obtenidos con el segundo modelo de oftalmómetro quirúrgico, del que tenemos varios años de experiencia, se puede resumir diciendo que en cirugía refractiva el valor de los astigmatismos residuales postoperatorios ha disminuido en la proporción de 91 a 14 con el uso del oftalmómetro durante la intervención (8).

Apartado Aéreo 90404  
Bogotá (8), Colombia

JOSE I. BARRAQUER

### BIBLIOGRAFIA

- 1) BARRAQUER, J. I.: (1949) **Queratoplastia Refractiva**. Est. e Inf. Oftal. 2, 1-21.
- 2) FERRIT, R. A.: (1948) **Mitteilung, National Assembly United States Chapter. J. int. Coll. Surg.**
- 3) HARMS, H.: (1953) **Augenoperationen unter dem binoculare Mikroskop**. Ber. dtsh. ophthal. Ges 58, 119-122.
- 4) BARRAQUER, J. I.: (1956) **The Microscope in ocular surgery**. Amer. J. Ophthal. 42, 916-918.
- 5) BARRAQUER, J. I.: (1965) **in The Cornea**. KING and McTIGUE. Panel Five, 466-467.
- 6) BARRAQUER, J. I., BARRAQUER, J., LITTMAN, Hans: (1966) **Nuevo Microscopio para cirugía ocular**. Arch Soc. Amer. Ofatal. Optom. 5, 271-284.
- 7) BARRAQUER, J. I.: (1962) **Cirugía Experimental de la Refracción**. Filmoteca del Instituto Barraquer de América Nº 39.
- 8) BARRAQUER, J. I.: (1972) **Keratophakia**. Trans. Ophthal. soc. UK XCII, 499-516 y **Lamellar Keratoplasty**. Ann. of Ophthal. 4, 437-469.
- 9) BARRAQUER, J. I.: (1972) **Ophthalmic Surgical Suite**. Documenta Ophthal. 33, 1:75-83.
- 10) BARRAQUER, J. I.: (1970) **Refractive Keratoplasty**. Vol. I Editor José I. Barraquer. - Instituto Barraquer, Bogotá.

## NOTICE TO CONTRIBUTORS

Papers submitted for publication, book for review and other editorial communications, including applications for exchanges should be sent to the "Redacción Archivos de la Sociedad Americana de Oftalmología y Optometría", Apartado Aéreo 091019, Bogotá, 8, Colombia.

All papers should be accompanied by a statement that they have not already been published elsewhere and that, if accepted, they will not subsequently be offered to another publisher without the consent of the Editorial Committee. They should be typewritten in double spacing on one side of the paper only, with 2-inch margin. The author's name should be plainly indicated following title of paper and the address should appear at the end of the article.

The author's name should be accompanied by highest earned academic or medical degree which he holds.

Illustration should be separate from the typescript and numbered in sequence with the appropriate legends, on a separate sheet. Each should be marked on the back with the author's name, and the upper edge should be marked "Top" for the printer's guidance. Graphs and charts should be clearly drawn in Indian ink on tracing linen. Bristol board, or stout, smooth, white paper. All lettering should be lightly written in pencil. Photomicrographs should bear a note as to the degree of magnification. When X-ray reproduction is required, the author is advised to send the original film.

If it is necessary to publish a recognizable photograph of a person, the author should notify the publisher that permission to publish has been obtained from the subject himself in an adult, or from the parents or guardian if a child.

References should be listed alphabetically, arranged in the style of the Harvard system, and abbreviated according to the World List of Scientific Publications (the volume number in arabic numerals underlined with a wavy line to indicate bold type, the number of the first page in arabic numerals):

v. g. SCHEPENS, C. L., (1955) *Amer. J. Ophthal.*, 38,8.

When a book is referred to, the full title, publisher, place and year of publication, edition and page number should be given:

v. g. RYCROFT, B. W., (1955) "Corneal Grafts" p. 9. Butterworth. London.


Contributors will receive galley-proofs on their articles, but it will be assumed that all but verbal corrections have been made in the original manuscript. Fifty reprints of each article will be sent free to the contributor (s). A limited number of additional reprints as cost price can be supplied applications in made when returning proofs.

Applications and correspond concerning advertisements should be addressed to: Casa Heller Ltda. Apartado Aéreo 4966. Bogotá - Colombia.

Subscription price per annum, including postage:

Colombia — \$ 150.00 (Colombian pesos).

Foreign — \$ 10.00 (U. S. Currency).



INSTITUTO BARRAQUER  
DE AMERICA

SOCIEDAD  
AMERICANA  
DE OFTALMOLOGIA  
Y OPTOMETRIA

TIENEN EL GUSTO DE COMUNICAR A UD. QUE EL

## “SECUNDUM FORUM OPHTHALMOLOGICUM”

### TEMAS:

- 1) Cirugía del Segmento Anterior.
  - a — Cristalino
  - b — Córnea
  - c — Glaucoma
- 2) Estrabismo.
- 3) Cirugía de Desprendimiento de Retina y Vitreo.

Los temas serán complementados con mesas redondas, proyección de películas y sesiones quirúrgicas televisadas. Los idiomas oficiales serán inglés, francés, alemán y español.

### SECUNDUM FORUM OPHTHALMOLOGICUM

Apartado Aéreo 90404-Bogotá (8) COLOMBIA, (América del Sur)