

ARCHIVOS

DE LA

SOCIEDAD AMERICANA

DE

OFTALMOLOGIA Y OPTOMETRIA

SUMARIO

	PAGINA
STATUTES OF THE "SOCIEDAD AMERICANA DE OFTALMOLOGIA Y OPTOMETRIA" (AMERICAN SOCIETY OF OPHTHALMOLOGY AND OPTOMETRY)	126
BY LAWS OF THE "SOCIEDAD AMERICANA DE OFTALMOLOGIA Y OPTOMETRIA"	133
BARRAQUER M. JOAQUIN, M. D. ZONULOSIS ENZIMATICA	138
BARRAQUER M. JOSE I., M. D., ARIZA H. ENRIQUE, M. D. AUTOQUERATOPLASTIA	145
AUTOKERATOPLASTY	156
HENAO R. HERNANDO, O. D., TELLEZ D. CARLOS, O. D. INTRODUCCION Y COMENTARIOS A LA REFRACCION ANALITICA	165
NANO, HECTOR M., M. D. ESTADO DEL FUNDUS VINCULADOS A LA HIPERTENSION ARTERIAL Y ARTERIOESCLEROSIS Y SU INTERELACION CLINICA	177
CONDITIONS OF THE FUNDUS OF THE EYE CONNECTED WITH ARTERIAL HYPERTENSION AND WITH ARTERIOESCLEROSIS AND THEIR CLINICAL INTERRELATION	180
NUEVOS INSTRUMENTOS	183
NEW INSTRUMENTS	186
NOTICIAS	183
NEWS	183

Contact lenses should be part of your professional wardrobe

THE USES of Contact Lenses have become varied and many, and the ever widening use of Contact Lenses is due, without question, to the growing body of research and techniques in which the Plastic Contact Lens Company has been an important force.

Research, Quality, Service in Contact Lenses—Accepted by the Ocular Professions

USES OF CONTACT LENSES:

- | | |
|---|---|
| As a Diagnostic Aid | Telescopic Contact Lens Fitting |
| Aphakia | To Improve Appearance |
| a. Monocular | Sports |
| b. Binocular | Occupational |
| Kerataconus | Iris Color Change |
| Irregular Cornea | Color Contact Lenses |
| Scarred Corneas | Special Uses of Contact Lens as in Gonioscopy, X-Ray Treatment, Skin Dividing, etc. |
| Cosmetic Contact Lens Fitting To Scarred and Un-sightly Eyes. | |

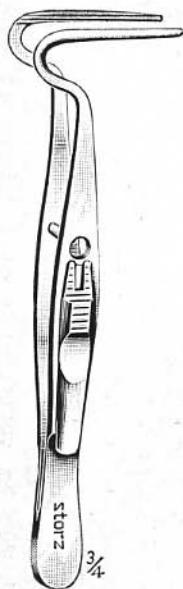
Write Department F. for your copy of the W/J Instructional Manual — without obligation.



THE PLASTIC CONTACT LENS COMPANY

59 E. Madison St., Chicago 3, Ill.

RECOGNIZED AUTHORITIES • PRACTICAL • LATEST TECHNIQUES • CLINICS

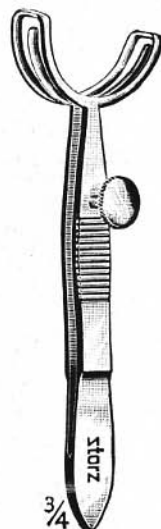


E:2504

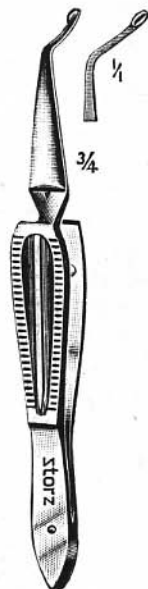
Designer
Manufacturer
Distributor
of FINE EYE
Instruments

APPROVED MODELS

STORZ INSTRUMENT COMPANY
4570 AUDUBON AVE., ST. LOUIS 16, Mo.



3/4
E:2525

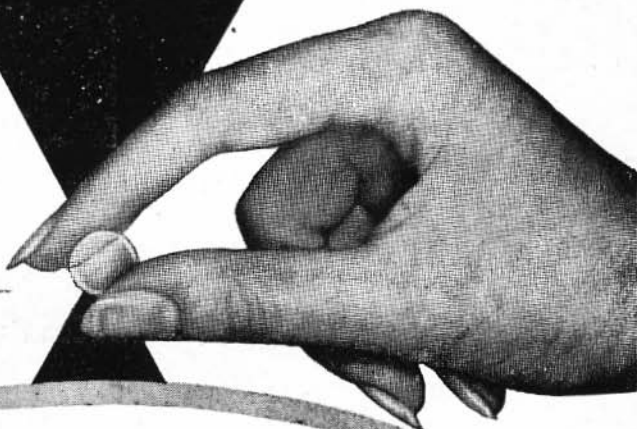


E:2025

CATALOG
Sent
Upon Request

Plas-óptica

Una garantía de
perfección en
lentes de contacto
y ojos artificiales.



CORNEALENT


el lente de contacto de mayor tolerancia

OJOS ARTIFICIALES
GONIOLENT - LENTES-GOLDMAN
LENTE ILLIG
IMPLANTES PARA ENUCLEACIONES
CAJAS DE PRISMAS
ANTEOJOS PARA AMBLIOPIA
PRISMA BEHRENS


Hörner

PFÖRTNER & CIA. S.R.L.
JUNCAL, 2345 - T. E. 84 - 2410 - BS. AS.

SUCESION DE LABOR. OTTO - CRISTALES DE CONTACTO



*Vasoconstrictor y
descongestivo
de las mucosas*

PRIVINA

Frasco de 10 cm³ de solución al 0,5%o.

Frasco de 10 cm³ de solución al 1%o.

Tubo de 20 g. de jalea al 0,5%o.

"PRIVINA-CIBAZOL": Frasco de 10 cm³ de solución
al 1%o con emulsión de 5% de "Cibazol"

PRODUCTOS "CIBA"

La instilación de 2-3 gotas en cada fosa nasal, basta para obtener una descongestión óptima de la mucosa que, por lo general, se prolonga de 4 a 6 horas

Confíe Ud.

en la experiencia

fundamentada científicamente con



SCHEROSONA

Tubo con 20 tabletas de 25 mg. de acetato de cortisona
Tubo con 20 tabletas de 5 mg. de acetato de cortisona
Frasco de 20 c. c. con 500 mg. de acetato de cortisona
en suspensión acuosa de cristales (1 c. c. = 25 mg.)

SCHEROSONA F

Tubo con 25 tabletas de 20 mg. de hidrocortisona libre
Frasco de 5 c. c. con 125 mg. de acetato de hidrocortisona
en forma de suspensión acuosa de cristales para
inyección intraarticular (1 c. c. = 25 mg.)

**SCHEROSONA F
POMADA**

Tubo con unos 5 g. de pomada de acetato de hidrocortisona
al 1% (= 50 mg.)

**SCHEROSONA F
POMADA »B«**

Tubo con unos 5g. de pomada acetato de hidrocortisona
al 1% (= 50 mg.) con adición de 50 mg. de hexacloro-
dioxi-difenilmetano

**SCHEROSONA
OFTALMICA**

Tubo con 2 g. aprox. de una solución oleosa al 0,5%
de cortisona, como éster enántico, con 4 mg. de clo-
ranfenicol

**SCHEROSONA F
OFTALMICA**

Tubo con 2 g. aprox. de una solución oleosa al 0,5%
de hidrocortisona, como éster caprónico, con 4 mg. de
cloranfenicol



STATUTES OF THE
“SOCIEDAD AMERICANA DE OFTALMOLOGIA Y OPTOMETRIA”
(AMERICAN SOCIETY OF OPHTHALMOLOGY AND
OPTOMETRY)

(NON PROFIT SOCIETY)

CHAPTER 1.—Purpose; headquarters; duration; capital.

ARTICLE 1. “Sociedad Americana de Oftalmología y Optometría” is a scientific association for the purpose of studying and divulging Ophthalmology and Optometry through lectures, publications and practical demonstrations. Its aim, thus, is the spreading and perfecting of the means by which human vision is both preserved and improved.

ARTICLE 2. The association is composed of specialists in Ophthalmology and Optometry and specialists in other fields closely related to the former.

ARTICLE 3. The association headquarters are in the city of Bogotá, but its activities may be extended to other cities.

ARTICLE 4. The term of duration of the association is indefinite.

ARTICLE 5. The association's treasury is formed by admission fees and monthly fees paid by its members, as well as additional fees voted by the General Assembly. Any other contribution, or donations given to the association by its members or by third persons, or obtained by the Board of Directors as such, will go into the treasury.

CHAPTER 2. Membership; requirements to qualify a full member or associated member; causes by which membership is lost.

ARTICLE 1. The members of the association are either “full members” or “associated members”.

ARTICLE 2. Ophthalmologists and Optometrists, as well as those persons who have completed their academical studies in either subject, will

be "full members" of the association.

ARTICLE 3. "Associated members" are either permanent, or temporary. "Permanently associated members" are those individuals who are not Ophthalmologists or Optometrists, but whose scientific collaboration may be desirable for the association in a continuous way. "Temporarily associated members" are those persons who temporarily collaborate with the association.

ARTICLE 4. "Temporarily associated members" will not have any voting rights in the administrative meetings and may not participate in the discussions.

ARTICLE 5. Besides the original members of the association, other persons who may belong to the same profession, or have completed their academic studies of the same profession may fill out an application to become members of the association. Duly supported by two or more "full members" or two or more "permanently associated members" these applications will be submitted to the Board of Directors who may accept them by a unanimous decision. If denied, the applications will go before the General Assembly, where the vote of two opposing members will be enough to deny admission. The voting will be secret in both General Assembly and Board of Directors.

ARTICLE 6. Applications for membership as "temporarily associated members" have to be supported by a "full member" or a "permanently associated member". The Board of Directors will decide the acceptance.

ARTICLE 7. Termination of membership.

- a) Those members who expressly resign membership.
- b) Those who do not pay their monthly fees (Article 5, Chapter I) during one year.
- c) Those members who commit acts regarded as serious by the Board of Directors. This body will accuse them before the General Assembly and their membership may be cancelled by an absolute majority of votes in the assembly.

ARTICLE 8. If any member of the Board of Directors is involved in a censurable act, the other members of the Board of Directors may decide to cancel his membership by unanimous vote. If unanimity cannot be obtained, he will be accused before the General Assembly as provided for all members of the association.

ARTICLE 9. All members of the association are obliged to:

- 1) Pay their monthly dues (Article 5, chapter 1).
- 2) Pay additional contributions when voted by a majority of the General Assembly.
- 3) Perform the commissions conferred on them by the Board of Directors or the General Assembly.

CHAPTER III. Direction and administration of the Association; the General Assembly; the Board of Directors; the General Secretary; the Treasurer and the Joint Secretaries.

ARTICLE 1. The General Assembly is completely responsible for the direction of the association; the Board of Directors and the General Secretary are in charge of its administration.

ARTICLE 2. The General Assembly is formed by the "full members" and the "permanently associated members" of the association.

ARTICLE 3. The General Assembly will hold an annual meeting; additional meetings when called by four of the members of the Board of Directors, or by twenty-five members of the association.

ARTICLE 4. The decisions of the General Assembly will be taken by an absolute majority of votes, unless otherwise provided, as in the cases of admission or suspension of members, election to the Board of Directors, dissolution of the organization and election of its liquidator.

ARTICLE 5. The topics to be considered in general meetings must be submitted to each member of the association at least ten days in advance.

ARTICLE 6. Discussions involving topics not directly related to the purpose of the association are to be barred.

ARTICLE 7. "Full members" and "permanently associated members" are forbidden to vote by proxy.

ARTICLE 8. At the General Assembly three quarters of its members will constitute a quorum. In case this working majority is not reached, the meeting will be delayed for half an hour and then any number of attending members will constitute a quorum.

ARTICLE 9. The Board of Directors will appoint one of its members to preside over the meetings of the General Assembly. The General Secretary

of the association will act as Secretary in those meetings.

ARTICLE 10. The meetings, resolutions, elections and all other proceedings of the General Assembly will be recorded in a minute-book, and signed by the President of the meeting and the General Secretary of the association.

ARTICLE 11. The General Assembly will have as principal functions the following ones:

- 1) The election of the Board of Directors by majority of three quarters of the members who attend the meeting.
- 2) The determination and increase of admission fees and monthly fees.
- 3) The establishment of subsidiary branches of the organization in other cities.
- 4) The revision of the Statutes of the association.
- 5) The declarations of dissolution and liquidation of the association, and the appointment of the liquidator by vote of three quarters of attending members.

ARTICLE 12. The first Board of Directors of the association will be composed of five Directors, unanimously elected by the original members. Two of its members will be renewed every year, by alphabetical order. Once a complete renewal of the Board has been made, alphabetical order will be replaced by order of seniority.

ARTICLE 13. The Board of Directors will be composed of seven members, one of whom will be the General Secretary of the association.

ARTICLE 14. The members of the Board of Directors will be appointed for a period of one year. The General Secretary of the association will hold office for three years, and is to be appointed by an absolute majority of the Board of Directors.

ARTICLE 15. Five of the seven Directors must be residents of Bogotá; the other two may reside in other cities or countries.

ARTICLE 16. Three have to be ophthalmologists, three optometrists, and the seventh a "permanently associated member".

ARTICLE 17. Directors may not be re-elected for a subsequent term.

ARTICLE 18. Every meeting of the Board of Directors will be presided by a different Director, following alphabetical order of last names.

ARTICLE 19. In case of death, suspension or resignation of one of the members of the Board, the other Directors, by absolute majority, will elect a substitute to finish his term.

ARTICLE 20. Except where otherwise provided, the decisions of the Board of Directors will be taken by unanimous vote.

ARTICLE 21. Four members of the Board of Directors will constitute a quorum. Those questions upon which unanimous agreement cannot be reached, will be submitted to the General Assembly for decision by absolute majority of votes.

ARTICLE 22. The Board of Directors will meet at least twice a year, and whenever two of the Directors decide to call it.

ARTICLE 23. The Board of Directors is responsible for the direction of the association in all matters not assigned to the General Assembly or the General Secretary. Its principal functions are the following:

- a) Delegate, when necessary, some of its duties to the General Secretary.
- b) Give the correct interpretation of these Statutes in doubtful cases, and decide, when faced by contradictory dispositions, which is to be applied. These cases will be reported to the following meeting of the General Assembly.
- c) Elect the Treasurer and the Joint Secretaries of the association.

ARTICLE 24. Upon any decision before the Board of Directors which cannot possibly be postponed, action will be taken by absolute majority of votes. A report of the case will be presented to the General Assembly in its next meeting.

ARTICLE 25. The association will have a General Secretary who will be its legal representative and shall reside in Bogotá.

ARTICLE 26. Besides the functions attributed to him by the General Assembly and by the Board of Directors, the General Secretary will have as principal obligations the following ones:

- a) To promote interchanges with other scientific associations;

- b) To encourage exchange of scientific publications;
- c) To keep the files of the association;
- d) To give notice to the members about the meetings of the General Assembly or the Board of Directors;
- e) To write down the minutes of the meetings of the General Assembly and Board of Directors;
- f) To read the minutes of the previous meeting, or read any motion or information to be approved by the General Assembly or the Board of Directors;
- g) To take care of the mail addressed to the association;
- h) To determine the functions of the Joint Secretaries.

ARTICLE 27. The Treasurer of the association will have as principal duties the following ones:

- a) To take care of and to keep the funds of the association.
- b) To collect all fees to be paid to the organization by members, as well as the additional fees voted by the General Assembly.
- c) To submit a report every three months to the Board of Directors.

ARTICLE 28. The Treasurer and the Joint Secretaries have to be members of the organization.

CHAPTER IV. Organization's assets; amendment of statutes; dissolution and liquidation of the organization; by-laws.

ARTICLE 1. The General Secretary will have the general administration of all the assets belonging to the association; but he may not disburse them without authorization given by the General Assembly.

ARTICLE 2. Publications made by the association are property of "Sociedad Americana de Oftalmología y Optometría"; they cannot be reproduced without the previous authorization of the Board of Directors.

ARTICLE 3. These Statutes may be amended as proposed to the General Assembly by the Board of Directors or by 25% of the members of the association. Amendments will require a favorable vote of an absolute majority of the General Assembly.

ARTICLE 4. The General Secretary will submit the proposed amendments to all members of the association at least ten days before the meeting of the General Assembly takes place.

ARTICLE 5. The association will be dissolved and liquidated when 95% of its members so decide. Its assets will be transferred to a charitable institution by the General Secretary duly authorized by the General Assembly. If there are any debts, they will be paid in equal shares by all its full members and permanently associated members.

ARTICLE 6. The General Assembly will adopt the by-laws in accordance with the provisions of these Statutes. The Board of Directors will take care of the elaboration, and the General Assembly will approve them by an absolute majority of votes.

ARTICLE 7. The by-laws may be amended when so proposed by the Board of Directors or by 25% of the members of the association, previous approval given in the General Assembly by an absolute majority of votes.

ARTICLE 8. The proposed amendments will be submitted through the General Secretary to all members of the association at least ten days before they are to be discussed in the General Assembly.

BY-LAWS
OF THE
“SOCIEDAD AMERICANA DE OFTALMOLOGIA Y OPTOMETRIA”

CHAPTER I

ARTICLE 1. The purposes of the organization will be achieved through Congresses, courses and seminars as well as lectures, practical demonstrations given by its members, and a publication titled “Archivos de la Sociedad Americana de Oftalmología y Optometría”.

ARTICLE 2. The Congresses will have either ophthalmological or optometrical character, and all the members will have the right to participate in them. Papers submitted to the consideration of these Congresses will be specifically devoted to either ophthalmological or optometrical purposes.

ARTICLE 3. Papers will be discussed and studied by the members of the association in the Congresses. Each member may not submit more than two papers; they will be delivered on different days. Presentation of patients, new instruments or scientific movies will not be considered as “inscribed papers”.

ARTICLE 4. In case a speaker does not answer the roll at the beginning of the Congress meetings, he will be permitted to deliver his talk at the end of it; those who do not present the work assigned will be barred from the coming congress, and if their excuse is not satisfactory, they will not be able to do it for the following two Congresses.

ARTICLE 5. The Board of Directors may appoint a member of the association as “ponente”* in the discussion of a theme chosen by the General Assembly among those selected by the Board. The subject will be announced to the “ponente”, at least two years in advance. Once it has been accepted will be printed and distributed to all other members so that those who want to participate in the discussion will have time to prepare

* Ponente: A person who thoroughly presents a subject or topic.

themselves, and send a written report of their opinions to the General Secretary 15 days before the Congress starts.

ARTICLE 6. When necessary, the Board of Directors may ask one or two members of the association, 10 months in advance, to prepare a lecture dealing with a topic of general interest.

ARTICLE 7. The members of the association who so desire, may deliver contributions to the Congress, but they must notify the General Secretary some time in advance, and must hand in the paper with an attached summary. The summary will be published in the program. Otherwise the Secretary will not permit the presentation of a lecture. Papers must be written in the languages used in the scientific activities.

ARTICLE 8. In order to give practical demonstrations, permission will be asked from the Board of Directors through the General Secretary. The answers should be given within the period assigned for registration.

ARTICLE 9. The "ponente" will have an hour to deliver his talk, and those who want to participate with commentaries, will have ten minutes each to do so. The "ponente" will have fifteen minutes for rebuttal.

ARTICLE 10. Members who are to present a "requested lecture" will have fifteen minutes to do so. Contributions will be limited to ten minutes time. Discussions may not take more than five minutes and rearguments ten minutes.

ARTICLE 11. A member will not be permitted to participate more than once in the discussion of the same topic.

ARTICLE 12. Papers will be handed to the Secretary at the end of the meeting; otherwise their publication will not be possible.

ARTICLE 13. Congresses will be presided by a member of the Board of Directors, who must be an ophthalmologist or an optometrist, according to the kind of Congress. He will be appointed by the other members of the Board of Directors, following alphabetical order.

ARTICLE 14. The Congress Secretary, the Treasurer and the local Secretaries will be appointed by the Board of Directors each time.

ARTICLE 15. Local Secretaries will be in charge of the Congresses and will act in accordance with the Board of Directors.

ARTICLE 16. It will be the duty of the President of the Congress to

assure that the activities in the General Assembly comply with the by-laws.

ARTICLE 17. The Board of Directors will determine the holding of Congresses, and the General Secretary will inform the members of the association about the chosen date and place.

ARTICLE 18. The courses will be decided by the Board, and announced by the General Secretary. The Board will appoint the lectures and select the particular topics.

ARTICLE 19. The Board of Directors will organize courses about a selected topic when it is considered convenient, or when asked by 25 or more members of the association.

ARTICLE 20. The members of the association will hold a scientific meeting once a month, to comment on and discuss subjects of common interest, as well as printed papers. These meetings may take place in different cities when so desired; the Board of Directors will appoint an ad-hoc Secretary to inform the members and write the minutes of each meeting.

ARTICLE 21. The coordinator for these meetings will be appointed by alphabetical order of last names among the present members.

CHAPTER II

ARTICLE 1. The association will print a publication by the name of "Archivos de la Sociedad Americana de Oftalmología y Optometría" containing written papers, general information concerning Ophthalmology and Optometry, reports, new instruments, patients, news and any other scientific articles which the Board of Directors may decide to publish.

ARTICLE 2. A complete list of members, as well as a general report of the Board of Directors will appear in the publication every year.

ARTICLE 3. In due time a managing editor will be appointed who will take care of the revision and supervision of the publication.

ARTICLE 4. The association will pay the expenses for the edition and two pictures in black and white for each article to be published. Pictures exceeding this number, color pictures and changes will be paid by the author of the article.

ARTICLE 5. The author will get 25 free reprints of his paper. He may order more, at his own expense. All members will get a free copy of the publication.

CHAPTER III

ARTICLE 1. The General Secretary will be in charge of the organization of the Congresses, will keep the members informed, and will collect paper to be submitted to them. He can be helped by assistant Secretaries named by the Board of Directors.

ARTICLE 2. The Treasurer will be in charge of the finances of the association, and will take care of its assets. He will collect fees, pay expenses and make deposits in the bank account which, together with the General Secretary, he will open under the name of the association. Checks must bear both signatures.

ARTICLE 3. The Treasurer will report his activity to the General Assembly every year. The Board of Directors will go over this report before submitting it for the approval of the General Assembly.

ARTICLE 4. The Treasurer should help with the distribution of publications among the members; he should also help to sell them to other persons and is entitled to fix their selling price with the approval of the Board of Directors.

ARTICLE 5. When the General Assembly's meeting is to be held at the same time a Congress is taking place, the meeting will be held the last day of the Congress, so that the questions which may be of interest for the association can be discussed after the reports of the General Secretary and the Treasurer have been heard.

CHAPTER IV

ARTICLE 1. The members of the association may pay their fees in Colombian money, or the equivalent in U. S. Dollars.

ARTICLE 2. The Treasurer may insist any time on the payment of fees not yet received by him; extra expenses caused by his demands to collect these fees will be charged to the delinquent member.

ARTICLE 3. The publications will be delivered only to those members who have paid their fees.

ARTICLE 4. Any member who has not paid his fees for a period longer than ten months, will be officially notified to do so.

ARTICLE 5. The admission fee will be \$ 50.00 (Colombian pesos) or U. S. \$ 10.00, and the yearly fees \$ 120.00 (Colombian pesos) or U. S.

§ 24.00. They are to be paid in advance yearly or if a member prefers, quarterly. Regardless of the date of admission, members will have to pay fees for the whole year. They are entitled to get a copy of all publications made during the year.


CHAPTER V

ARTICLE 1. The name of the association may not be used by its members for personal propaganda purposes.

ARTICLE 2. The General Secretary will communicate the important conclusions derived from scientific discussions, as well as announce programs of special importance.

ARTICLE 3. The Board of Directors may appoint one or more members of the association as their representative in scientific events held by others associations.

Clement Clarke Presenta



El Synoptophore Modelo Mayor

MODELOS UNIVERSAL Y STANDARD

El nuevo Synoptophoro Mayor que mejora el bien conocido Synoptophoro de Moorfields y el Amblioscopio Mayor de Lyle, fue diseñado con la cooperación de algunos Cirujanos y Ortopistas eminentes. Hay disponibles dos modelos de este espléndido instrumento. El modelo Universal según grabado adjunto y el modelo Standard con todas las características enumeradas a la derecha, con excepción de la última.

Ambos modelos están disponibles para entrega inmediata.

CLEMENT CLARKE

- Control de distancia interpupilar en el lado del Operador.
- Mayor movilidad de la mentonera.
- Gran placa protectora de aliento.
- Manijas especiales para niños muy pequeños.
- Escala de Ducción de lectura directa.
- Placas plásticas irrompibles.
- Fácil y segura fijación del aparato en las posiciones de ducción.
- Escala de cicloforia marcada IN y EX.
- Transformador dentro de la base.
- Manijas para levantarlo colocadas en la base.
- El sistema para Prueba de Post-imágenes y/o Centelleo Automático es opcional (solamente en el Modelo Universal).

SAFE-PLAY Goggles and Glasses for all sports!



COPY A

Goggles are all rubber with casehardened lenses, prescription ground by expert technicians. Lenses are positioned in front of eyes exactly like regular glasses. Ventilated to prevent steaming up and no metal used in the construction. Safe for the roughest sports. Shock resistant comfortable and easy to adjust.

PRESCRIPTION
GROUND
LENSES



COPY B

Glasses have both head band and bows with case hardened lenses, prescription ground by expert technicians. Give same vision as regular glasses. Frames are sturdy stainless steel, shock resistant, comfortable, easy to adjust. Successfully tested and worn by leading U. S. athletes.

PLAY-SAFE
WITH
SAFE-PLAY

WORN BY LEADING U. S. ATHLETES

Write for additional information to:

SAFE-PLAY GOGGLE Co.

540 E. Grand Ave.

Beloit, Wisconsin U. S. A.

OPTICA COLOMBIANA

FUNDADA EN 1925

Saluda a la

SOCIEDAD AMERICANA
DE
OFTALMOLOGIA Y OPTOMETRIA

ZONULOSIS ENZIMATICA

(NOTA PREVIA) *

POR

JOAQUIN BARRAQUER M., M. D.

Barcelona, España.

Los conocidos inconvenientes de la extracción del cristalino por el método extracapsular, las dificultades de la extracción intracapsular motivadas por la resistencia zonular a las tracciones, especialmente en pacientes jóvenes, y las complicaciones que por este motivo se presentan, tales como roturas capsulares, pérdidas de vítreo, iridociclitis traumáticas y desprendimientos de la retina, han dado lugar a que, por diversos autores, se hayan recomendado distintos procedimientos de zonulotomía (*Stock, Lopes D'Andrade, Kirby, Larmande, etc.*).

Desde hace tiempo habíamos encaminado nuestras investigaciones hacia la consecución de una "zonulotomía" por medios químicos. El azar nos favoreció, como sucede a menudo en el campo de la investigación y así, el inyectar una solución de α -quimotripsina al 1/500 en la cámara vítrea de un paciente con una hemorragia masiva en el vítreo que no se había reabsorbido después de un año de tratamiento, observamos, al efectuar la primera cura tres días después, que el cristalino se había luxado en el vítreo (28-V-57).

La α -quimotripsina es un enzima proteolítico de acción semejante a la tripsina pero que difiere de esta por su mecanismo íntimo de actuación hidrolítica que le confiere cierta especificidad. Del páncreas de ternera pueden obtenerse, por activación del quimotripsinógeno mediante tripsina, varios tipos de quimotripsina (alfa, beta, gamma, delta y pi). La α -quimotripsina posee mayor difusión y estabilidad que los otros tipos. Al igual que la tripsina cristalizada, es una endopeptidasa y está dotada de acción fibrinolítica y proteolítica. Difiere de la tripsina en que esta ataca los enlaces

* Comunicación a la Real Academia de Medicina de Barcelona el 8 de abril de 1958.

peptídicos inmediatos a los aminoácidos básicos arginina y leucina, mientras que la α -quimotripsina ataca los enlaces inmediatos a los aminoácidos aromáticos fenilalanina, tirosina, triptófano, así como la metionina, norleucina y norvalina.

La α -quimotripsina tiene una más amplia capacidad proteolítica que la tripsina debido a que actúa también como exopeptidasa, hidrolizando aminoácidos externos que tienen un grupo amínico (aminopeptidasa). Tiene también acción esterásica sobre distintos ésteres como los del ácido fenilacético. Al parecer posee también acción desmolásica en algunos tipos de estructuras moleculares.

En el preparado comercial "Quimotrase",* utilizado en nuestras investigaciones, la α -quimotripsina es obtenida del páncreas bovino según la técnica de Kunitz y purificada hasta cristalización, después de haber sido dializada y liofilizada. Se disuelve en solución fisiológica de cloruro sódico en el momento de ser utilizada.

La luxación del cristalino anteriormente reseñada, nos sugirió que la α -quimotripsina podría ser la substancia buscada por nosotros durante años anteriores y, al objeto de comprobar que dicha luxación no era debida al efecto mecánico del lavado, llevamos a cabo la siguiente:

LABOR EXPERIMENTAL

1º En Conejos.—Procedimos a inyectar soluciones de α -quimotripsina, cuyas concentraciones oscilaban del 1/500 al 1/2.000, a una serie de conejos. En cada uno de ellos practicamos un lavado de la cámara anterior, en un ojo con la solución de α -quimotripsina y en el otro con suero fisiológico. Para la punción de la cámara anterior utilizamos la aguja de Amsler y la misma técnica para todos los lavados. Se inyectaron antibióticos y antihistamínicos por vía intramuscular.

Catorce horas después y bajo anestesia general por vía endovenosa, procedimos a la exploración biomicroscópica y oftalmoscópica de los globos oculares de todos los conejos y a la extracción del cristalino en algunos de ellos. En todos los casos pudimos comprobar que la córnea estaba completamente transparente, que el iris, de aspecto normal, reaccionaba bien a la luz, que el cristalino se mantenía "in situ" sin tremulación y conservando su transparencia, que el fondo ocular continuaba normal y que el ojo, en suma, se mantenía completamente tranquilo.

* Preparado por "Laboratorio P. E. V. Y. A.", Molins de Rey (Barcelona).

ZONULOSIS ENZIMATICA

A pesar de que en ningún caso se había luxado ni subluxado el cristalino, al proceder a su extracción mediante ventosa, en los globos en que la *a*-quimotripsina se inyectó a mayor concentración, la zónula parecía romperse con mayor facilidad que en el ojo testigo. Sin embargo, las pruebas de resistencia zonular no fueron concluyentes.

En otros lotes de conejos, en los que no efectuamos la extracción del cristalino sino al cabo de diferentes períodos de tiempos, y en los que las concentraciones de *a*-quimotripsina fueron más fuertes, tampoco pudimos comprobar alteraciones inflamatorias ni degenerativas.

De esta experimentación en conejos no pudimos sacar conclusiones positivas respecto a la acción del fermento sobre la zónula, probablemente por su diferente estructura en relación a la humana. En cambio, quedó demostrada su inocuidad para las estructuras intraoculares.

2º En *ojos humanos enucleados*.—Todos estos ojos procedían de cadáveres y fueron enucleados antes del término de seis horas después del óbito.

a) En un lote de globos procedimos al lavado de la cámara anterior con soluciones de *a*-quimotripsina a diversas concentraciones y, con la misma técnica, al lavado del ojo congénere con suero fisiológico. Pudimos comprobar, en todos los casos, la luxación o subluxación del cristalino en el ojo tratado con *a*-quimotripsina, y la integridad zonular en el ojo testigo. Siempre, lo mismo la cápsula cristaliniiana que la membrana hialoidea, se conservaron íntegras. Tampoco se presentaron alteraciones a nivel de la córnea ni del iris.

De la mayoría de estos casos disponemos de piezas anatomopatológicas, en las que puede comprobarse la ausencia de lesiones.

b) A partir de otro lote, preparamos diversas parejas de globos, cada una de ellas correspondiente al mismo cadáver, de la siguiente manera: la córnea y el iris fueron extirpados y la esclerótica suturada a un anillo metálico, algo por delante del ecuador del globo, resecaando a continuación el resto de esclerótica un poco por detrás de dicho anillo; esta técnica debe ser realizada con sumo cuidado para evitar roturas zonulares de origen mecánico. De cada pareja de globos así preparados, uno fue sumergido en una solución de *a*-quimotripsina y el otro en suero fisiológico. Las soluciones de *a*-quimotripsina oscilaban del 1/5.000 al 1/50.000. Las soluciones al 1/50.000 se mostraron completamente ineficaces, las otras concentraciones produjeron una lisis zonular con caída espontánea del cristalino a las pocas horas (3-4 horas por término medio). Los ojos testigo permanecieron inalterados.

3) "In vivo", en globos humanos funcionalmente inútiles.—Comprobada la inocuidad del método en diversos lotes de animales, y la falta de alteraciones anatomopatológicas en las membranas endoculares de los ojos humanos enucleados, procedimos al lavado, con soluciones de *a*-quimotripsina, de la cámara anterior de ojos humanos funcionalmente inútiles por lesiones del fondo ocular, y con polo anterior normal. Esto lo realizamos aprovechando que el ojo congénere debía ser intervenido, y bajo protección con antibióticos, antihistamínicos y esteroides antiinflamatorios. La técnica utilizada fue idéntica a la descrita anteriormente.

Los resultados obtenidos variaron en relación a las concentraciones del producto:

a) Al 1/1.000. Dos casos. Primer caso: después del lavado camerular el paciente permaneció en reposo con vendaje binocular. La primera exploración la realizamos doce horas más tarde comprobando la luxación del cristalino. Segundo caso: consecutivamente al lavado camerular, la pupila fue dilatándose hasta que el globo alcanzó aspecto de anirídico. A los diez minutos el cristalino estaba trémulo. Dos horas más tarde flotaba sobre la membrana hialoidea.

b) Al 1/30.000. Tres casos. Media hora después del lavado no pudimos comprobar ninguna tremulación del cristalino. Practicamos la extracción con ventosa y nos pareció que la zónula era algo menos resistente que la del ojo congénere operado durante el intervalo de espera. Sin embargo, no pudimos llegar a ninguna conclusión definitiva, excepto en lo que a la ausencia de alteraciones en el resto del globo se refiere.

c) Al 1/20.000 y al 1/10.000. Seis casos. Las conclusiones fueron las mismas que las que obtuvimos utilizando concentraciones al 1/30.000.

d) Al 1/5.000. Veinte casos. Aquí iniciamos dos variantes en la técnica del lavado. En la primera éste se realizó por detrás del iris, para conseguir una acción más directa sobre la zónula, mediante una cánula roma pasada a través de una paracentesis limbar y, sucesivamente, a través de la pupila. Quince-veinte minutos después (según la duración de la intervención en el otro ojo) comprobamos la tremulación del cristalino. Al realizar la extracción pudimos comprobar que el cristalino estaba suelto, reposando sobre la hialoides íntegra. No se presentaron alteraciones de ninguna clase en el resto del globo, observables por biomicroscopía, ni en el período postoperatorio inmediato, ni en el tardío.

En la segunda variante efectuamos el lavado después de haber tallado

ZONULOSIS ENZIMATICA

el colgajo córneoescleroconjuntival, y lo repetimos después de la iridectomía. Colocamos tres puntos previos, para ganar tiempo mientras la substancia actuaba, practicando a continuación un tercer lavado. Con esta técnica comprobamos que el resultado obtenido era similar al de la variante anterior, por lo que parece ser la de elección.

Como resultado de estas experiencias, hemos sistematizado la siguiente:

TECNICA OPERATORIA

- 1) Buena anestesia general potencializada.
- 2) Incisión córneoescleroconjuntival.
- 3) Lavado con solución de *a*-quimotripsina al 1/5.000 (se añaden 5 c. c. de suero fisiológico al frasco que contiene la *a*-quimotripsina cristalizada, se toma un c. c. de la solución, que a su vez se diluye en 4 c. c. de suero).
- 4) Iridectomía periférica.
- 5) Nuevo lavado a través de la misma.
- 6) Colocación de tres puntos córneoesclerales con seda virgen.
- 7) Nuevo lavado (facultativo).
- 8) Extracción con ventosa, vacío inferior a 40 cm. Hg.
- 9) Lavado con aceticolina para contraer la pupila.
- 10) Sutura complementaria (4 puntos córneoesclerales).
- 11) Inyección de aire en cámara anterior.

RESULTADOS Y CONCLUSIONES

Nuestra casuística es aún muy reducida para poder sentar conclusiones definitivas. Sin embargo, en todos los casos, hemos podido comprobar durante la operación, y junto a la lisis zonular, la absoluta integridad de la membrana hialoidea y de la cápsula cristaliniiana.

El curso postoperatorio ha sido siempre completamente normal, no ha-

ZONULOSIS ENZIMATICA

el colgajo córneoescleroconjuntival, y lo repetimos después de la iridectomía. Colocamos tres puntos previos, para ganar tiempo mientras la substancia actuaba, practicando a continuación un tercer lavado. Con esta técnica comprobamos que el resultado obtenido era similar al de la variante anterior, por lo que parece ser la de elección.

Como resultado de estas experiencias, hemos sistematizado la siguiente:

TECNICA OPERATORIA

- 1) Buena anestesia general potencializada.
- 2) Incisión córneoescleroconjuntival.
- 3) Lavado con solución de α -quimotripsina al 1/5.000 (se añaden 5 c. c. de suero fisiológico al frasco que contiene la α -quimotripsina cristalizada, se toma un c. c. de la solución, que a su vez se diluye en 4 c. c. de suero).
- 4) Iridectomía periférica.
- 5) Nuevo lavado a través de la misma.
- 6) Colocación de tres puntos córneoesclerales con seda virgen.
- 7) Nuevo lavado (facultativo).
- 8) Extracción con ventosa, vacío inferior a 40 cm. Hg.
- 9) Lavado con acetocolina para contraer la pupila.
- 10) Sutura complementaria (4 puntos córneoesclerales).
- 11) Inyección de aire en cámara anterior.

RESULTADOS Y CONCLUSIONES

Nuestra casuística es aún muy reducida para poder sentar conclusiones definitivas. Sin embargo, en todos los casos, hemos podido comprobar durante la operación, y junto a la lisis zonular, la absoluta integridad de la membrana hialoidea y de la cápsula cristaliniiana.

El curso postoperatorio ha sido siempre completamente normal, no ha-

biéndose observado reacciones inflamatorias de las estructuras vecinas ni alteraciones de los medios transparentes.

Nuestras experiencias nos inducen a creer que la zonulolisis enzimática abre un nuevo camino en la cirugía del cristalino que permitirá la facoéresis en todas las edades, desplazando las extracciones extracapsulares y eliminando, por lo tanto, las retracciones capsulares, las cataratas secundarias y las sinequias iridocapsulares de una parte y, de otra, las distintas técnicas de zonulotomía, las roturas capsulares, los desprendimientos de retina por tracción excesiva para romper la zónula, las reacciones inflamatorias del cuerpo ciliar por traumatismo mecánico y las pérdidas de vítreo debidas a las maniobras de presión-tracción destinadas a conseguir la ruptura zonular.

La extracción total del cristalino transparente en la alta miopía se podrá realizar en todas las edades, eliminándose la clásica operación de Sperino-Fukala-Vacher con todos sus inconvenientes. Los supuestos peligros de desprendimiento de retina disminuirán al ser suprimidas las tracciones necesarias para romper la zónula mecánicamente.

En una próxima comunicación presentaremos amplia y demostrativa documentación gráfica.

S U M M A R Y

The author has discovered a lytic action of a proteolytic enzyme on the zonule. It deals with *a*-chymotrypsin, an endopeptidase grafted with fibrinolytic and proteolytic action.

This substance, injected in the anterior chamber of the human eye, seems to have a selective lytic action on the zonule, while respecting the remaining endocular structures. This action is made evident by the subluxation of the lens a few minutes after the zonulocamerular irrigation with this enzyme. When the lens has been extracted, the author has noted by means of biomicroscopy during the post-operative period the absence of corneal, irideal, hyaloid, retinal etc., alterations, which can be attributed to said ferment or enzyme.

The author believes that enzymatic zonulolysis opens a new surgical field of the crystalline lens seeing that:

- 1) The intracapsular extraction is possible at any age, which.
- 2) Renders extracapsular extractions unnecessary and in consequence its inherent complications are not presented, such as:
 - capsular retraction;
 - secondary cataract;
 - iridocapsular synechiae.
- 3) The following accidents that sometimes occur during and after intracapsular extractions are eliminated:
 - tearing of the capsule;

ZONULOSIS ENZIMATICA

- iridocyclitic operational injuries;
 - loss of vitreous humor due to push and-pull manœuvres employed for the extraction;
 - retinal detachment due to excessive tractive efforts as mentioned above.
- 4) It advantageously substitutes the mechanical zonulotomy technique employed up to the present.

Muntaner 314, Barcelona

AUTOQUERATOPLASTIA

POR

JOSE I. BARRAQUER M., M. D.
ENRIQUE ARIZA H., M. D.

Bogotá, Colombia

Aunque hay descritas múltiples técnicas operatorias la Autoqueratoplastia es una solución quirúrgica que prácticamente se considera poco. Si bien son pocos los casos beneficiables por este tipo de intervención los resultados obtenibles justifican una somera revisión del asunto.

Tratándose de tejido corneal humano, dos son los tipos útiles de tejidos disponibles para el trasplante: autógenos y homogéneos. Los injertos autógenos o autoplastias pueden tomarse del mismo ojo, esta es la forma en que más datos encontramos en la literatura, o del otro ojo del mismo paciente, ciego pero con córnea sana y a los cuales vamos esencialmente a referirnos.

Cuando un tejido de cualquier clase es transplantado a otro su comportamiento en el receptor es determinado por variados factores aún no totalmente esclarecidos y responsables de las modificaciones que en los injertos observamos. Para Thomas esos factores son fundamentalmente tres:

- a) Los FLUIDOS CORPORALES DEL RECEPTOR, que ejercen un efecto nocivo sobre el injerto, acción diversamente variable según la proximidad de parentesco entre el dador y el receptor.
- b) La PROLIFERACION DEL TEJIDO CONJUNTIVO Y FIBROSO, con la cual los mecanismos defensivos automáticos del organismo tienden a rodear el injerto.
- c) La ACCION DE LOS ELEMENTOS CELULARES DE LA SANGRE, que penetrando en los tejidos que circundan el injerto complementan la acción conjuntival. La función hormonal es un factor

AUTOQUERATOPLASTIA

adicional que puede afectar el éxito del injerto a causa de la presencia de elementos estimulantes del crecimiento. Ahora bien, en el auto-injerto estos factores la mayoría de las veces culpables de fracasos en las queratoplastias homogéneas, se hallan AUSENTES O SON MINIMOS.

Es de interés recordar el hecho de que la proximidad del parentesco entre el dador y el receptor, generalmente atenúa las manifestaciones defensivas del receptor. En efecto, a pesar de no haberse hallado co-relación alguna entre grupos sanguíneos o el tipo de reacción inmunológica, no se puede dejar de pensar en un cierto tipo de compatibilidad tisular aún no determinable por los procedimientos actuales, que no solamente explicaría las anergias de las autoplastias, sino también los casos prácticamente exentos de reacción en algunos injertos homogéneos.

Los primeros intentos de autoplastias se inician en 1908 con Plange, quien empleando la técnica laminar obtuvo un resultado con cinco años de transparencia en un caso de quemaduras por cal. El injerto, tomado del otro ojo, se fijó con cuatro puntos.

Morax en 1911 describe su técnica de queratoplastia por transposición. Sustituía el área pupilar afecta por córnea periférica transparente. El transplante no se suturaba.

Magitott en 1913, empleando la técnica de Morax, relata un caso de tipo estético con seis meses de transparencia.

La autoplastia penetrante es descrita por Kraupa (1914) en su técnica por rotación. Cortando el transplante excéntrico al área pupilar, obtenía córnea periférica transparente que al rotar el injerto, iba a ocupar la zona pupilar.

En 1912, Gradle relata un caso de transparencia en el que empleó el método de Kraupa, trépano de 6 mm. y técnica laminar.

Forester en 1923, describe sus experimentos con autoplastia penetrante. Cortando injertos triangulares, intercambiaba sus extremos y los fijaba con puntos penetrantes colocados en sus vértices.

De estos ensayos no hay publicados resultados visuales y la autoqueratoplastia fue a ocupar un lugar dentro de las curiosidades quirúrgicas sin méritos para ser considerada.

Más recientemente Arruga modificando el procedimiento de Morax describe una técnica penetrante en la que realiza dos trepanaciones de 3 mm. de diámetro. Para obtener la tensión ocular necesaria para la segunda trepanación, ocluye la primera con un obturador especial.

Tomás Barraquer nos da una versión de Morax empleando un instrumento para facilitar las trepanaciones que él describe como "una lámina rectangular acodada como los cuchillos lanceolares corrientes y con un extremo triangular muy afilado también exactamente como un lanceolar".

H. Sjogren sugiere el empleo de un saca-bocados de tres mm. para la realización de transposiciones penetrantes. Un saca-bocados obviaría la dificultad en las trepanaciones y permitiría cortes muy regulares del injerto aunque supone la necesidad de un colgajo corneal para su aplicación.

Hemos ideado un obturador-cánula, basado en el instrumento de Arruga que elimina algunas de las dificultades inherentes al Morax. El instrumento es esencialmente una cánula que en su extremo distal posee un obturador perforado y en el proximal un empate de aguja hipodérmica adaptable a las jeringuillas corrientes lo que permite mediante la inyección de un fluido, vg. una solución salina, mantener constante y a voluntad del cirujano, la tensión ocular indispensable para el correcto tallado de la segunda trepanación.

Las autoplastias penetrantes tomando como dador el otro ojo del mismo paciente ciego por lesiones de fondo, permanecieron largo tiempo ignoradas a pesar de las magníficas posibilidades que su realización suponía.

Legrand en 1948 describe dos autoqueratoplastias totales experimentales llevadas a cabo en ojos ciegos, señalando que los injertos permanecieron claros. Conocido el hecho de que las homoplastias penetrantes totales no permanecen transparentes, los experimentos de Legrand constituyen valiosas observaciones.

José I. Barraquer M., describe el primero un caso de autoqueratoplastia total penetrante con visión útil (O. D. V - 0.3) en un paciente con el otro ojo perdido por atrofia del segundo par.

Rycroft (1955) presenta un caso de S. Sumner al cual realizó con notable éxito autotransplante penetrante de 5 milímetros. La historia es como sigue: Paciente con ojo izquierdo prácticamente ciego por extensas alteraciones coroides que desarrolla queratitis disciforme del ojo derecho y cura con serio compromiso de la visión. Se practicó queratoplastia laminar del ojo derecho sin gran mejoría visual. Posteriormente se realizó autotransplante penetrante de 5 milímetros obteniéndose una agudeza visual postoperatoria

AUTOQUERATOPLASTIA

de 1.0. Tres meses después de su intervención el paciente hizo una iridoclititis aguda que curó sin mengua de la visión. El ojo izquierdo no tuvo complicación alguna.

B. Alberth describe un caso de autoqueratoplastia en el cual un disco corneal transparente de 5 mm. del ojo derecho ciego por atrofia óptica se transplantó al ojo izquierdo afecto de leucoma extenso por quemadura con metal fundido y fijado con córnea de perro liofilizada (Alberth y Szilágy). La pérdida de sustancia del ojo derecho fue llenada por una rodaja del mismo tamaño tomada de un ojo humano liofilizado guardado 152 días a la temperatura ambiente. Este injerto prendió bien pero se opacificó. El auto-transplante permaneció transparente. Agudeza visual 0.1.

A excepción de una carencia absoluta de material dador, las técnicas por rotación, descentramiento y transposición solo están indicadas en caso de ojo único y aun solo cuando el estado general del paciente o las precarias condiciones del ojo contraindican el homo-injerto. La anterior indicación comprende dos tipos de leucomas:

- 1) Leucomas que afectando una gran área corneal respetan zonas periféricas aparentemente transparentes.
- 2) Leucomas pequeños de localización pupilar.

En el primer caso no se obtiene transparencia satisfactoria en el área deseada porque las zonas aparentemente sanas poseen elementos conjuntivos que después de la intervención se reactivan opacificándose, por la persistencia del tejido leucomatoso que tan solo se ha desplazado y por la existencia de alteraciones importantes de segmento ocular anterior (iris, ángulo, etc.), que acompañan a las lesiones corneales severas.

En el segundo caso si descentramos o rotamos el leucoma el gran astigmatismo resultante no permite mejorías visuales apreciables. Si practicamos un Morax, la córnea periférica normalmente más opaca y refractivamente diferente de la pupilar tampoco permite mejores resultados.

En el segundo tipo de leucoma podrá realizarse una transposición solamente cuando hay carencia de material dador ya que en el estado actual de la queratoplastia debe indicarse el injerto homogéneo.

La autoqueratoplastia con injerto del otro ojo cuando es posible, justifica su realización dado que logra obtenerse perfecta transparencia con visiones útiles en casos de mal pronóstico para la realización de plastias

homógenas y un curso post-operatorio que exento de manifestaciones reaccionales se abrevia en forma considerable.

Si bien nuestra experiencia con autoqueratoplastias por rotación, descentramiento o transposición ha sido poco alentadora por las razones anteriormente analizadas, en los casos intervenidos tomando como dador el segundo ojo del paciente (perdido por lesiones de fondo) hemos logrado halagadores resultados en sujetos prácticamente ciegos considerados incapaces de mejoría visual.

CASO Nº 1

Paciente de 90 años de edad. Dice haber perdido lenta y progresivamente la visión de su ojo izquierdo hace 35 años, quince años más tarde presentó dolor agudo e inflamación del ojo derecho con pérdida total de su visión en pocos días.

Ojo derecho: Leucoma total con vascularización profunda; no se aprecian detalles de cámara anterior. Tensión ocular normal. El examen diafanoscópico revela iris atrófico adherido a la córnea. Buena percepción y proyección luminosa.

Ojo izquierdo: Segmento anterior normal. No hay reflejo pupilar. Medios oculares transparentes. Atrofia simple total del nervio óptico. Tensión ocular normal. No hay percepción luminosa.

Diagnóstico: Leucoma adherente total en el ojo derecho. Atrofia papilar completa del ojo izquierdo.

Tratamiento: Queratoplastia total penetrante en el ojo derecho empleando la córnea del ojo izquierdo.

Evolución: La operación se realizó con la colaboración del Prof. Homero de Pool en enero de 1950 en el Hospital Padre Billini de Ciudad Trujillo.

Bajo anestesia local y aquinesia por curare se realizó la enucleación del ojo izquierdo y a continuación la queratoplastia total penetrante en el ojo derecho empleando la siguiente técnica:

Trepanación de 11 mm. de diámetro. Al fluír el acuoso se constató una abertura de la cámara anterior de 3 mm. aproximadamente. A través de ella se introdujo una espátula de ciclodialisis para liberar la sinequia anterior lo que no se logró a causa de la firmeza de la unión. A continuación se extrajo en bloque la córnea y el iris usando tijeras; el cristalino se halló opacificado, pero de forma y dimensiones normales. Una vez completa la extirpación del iris restante, el injerto, tomado previamente del ojo enucleado, con un trépano de 11 mm., fue transplantado y fijado por tres puntos de sutura borde a borde a las 6, 8 y 4. A las 12 se dispuso un punto previo como en una operación normal de catarata. La extracción del cristalino se realizó con ventosa empleando un vacío de 46 centímetros de mercurio; extracción total con versión sin accidentes, se anudó el punto de las 12 y colocaron 16 puntos corneales complementarios. Se prescribieron antibióticos y aminoácidos. Al quinto día se presentó dolor agudo e hifema que llenaba la cámara anterior; se prescribió vitamina C y K. Tres semanas

AUTOQUERATOPLASTIA

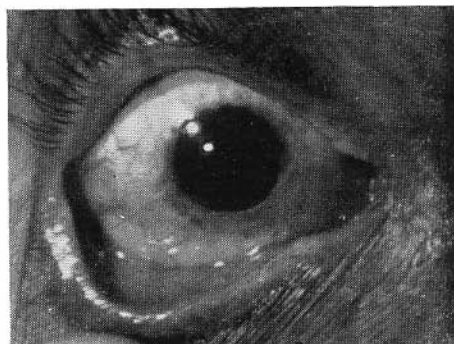
después se quitaron las suturas y un mes más tarde el paciente regresó a su hogar con hifema en la cámara anterior. La córnea era perfectamente transparente sin infiltración hemática. En marzo de 1955 el paciente visitó al Dr. Alfonso Alvarez quien envió el siguiente informe y fotografía. El paciente empezó a ver seis meses después de la operación.

Informe: O. D.: Anoftalmos quirúrgico. O. I.: Visión cuenta dedos a un metro de distancia sin ayuda óptica; con + 11.50 esf. (+ 1.25 cil × 90) visión 0.3 (20/65). Los límites del campo visual son normales. La córnea presenta un transplante penetrante de 11 mm. de diámetro; en su perímetro son visibles las cicatrices radiadas de las suturas. El injerto, ligeramente excéntrico, es perfectamente transparente, excepto una pequeña área semicircular de 1 mm. de anchura, situada en la zona supero-interna donde se aprecia opacidad de las capas superficiales y pliegues en la Descemet

Aniridia quirúrgica. Membrana hyaloidea intacta. Vítreo transparente. El fondo es perfectamente visible y no muestra alteración excepto pequeños grupos de exudados amarillentos duros, situados por debajo de la papila. (Figura 1).

Fig. 1. (Caso Nº 1) O. D.:
Autokeratoplastia penetrante de 11
mm. a los 5 años de la intervención.
Agudeza visual: 0.30.

(Case Nº 1) R. E.:
An 11 mm. penetrating autokerato-
plasty 5 years after operation. Visual
acuity: 20/65.



CASO Nº 2

B. S., 60 años, dice operada de catarata bilateral hace varios años. Consulta por pérdida de la agudeza visual de ambos ojos.

Ojo derecho: Degeneración endotelial de la córnea. Cicatriz, herida quirúrgica en el limbo; no hay cámara anterior. Tensión digital normal. Buena percepción y proyección luminosa.

Ojo izquierdo: Segmento anterior normal. Afaquia correcta. Medios oculares transparentes. Atrofia papilar glaucomatosa completa. No hay percepción luminosa.

Diagnóstico: leucoma adherente total en el ojo derecho. Atrofia óptica completa en el ojo izquierdo.

BARRAQUER - ARIZA

La operación fue realizada de acuerdo con la técnica siguiente: Anestesia local y aquinesia por curare endovenoso, trepanación de 11 mm. de diámetro en el ojo izquierdo, se obtuvo abertura de 4 mm. a través de la cual se introdujo una espátula de ciclodialisis para liberar la sinequia anterior, lo que se logró parcialmente.

A continuación se extrajo en bloque la córnea y el iris empleando tijeras; el lente se halló opacificado y subluxado en la cámara posterior y se extrajo con pinza. Se conservó la porción infero-interna del iris y el injerto tallado previamente del ojo izquierdo con trepano de 11 mm. fue transplantado y fijado por 16 puntos de sutura borde a borde y por una sutura continua colocada entre los puntos anteriores. El leucoma del ojo derecho fue transplantado al ojo izquierdo y fijado en forma idéntica.

Se prescribieron antibióticos, cortisona y aminoácidos.

Doce días después se quitó la sutura continua y una semana más tarde los puntos restantes.

En el curso post-operatorio se presentaron brotes hipertensivos que fueron tratados y dominados con ciclodialisis y más tarde con ciclodiatermia penetrante. La córnea no tuvo la menor tendencia a vascularizarse. El examen biomicroscópico realizado tres meses después mostró la formación de una membrana pseudohialoidea que separa las dos cámaras y perfecta transparencia de los medios oculares. Excavación papilar glaucomatosa. Reducción concéntrica del campo visual a 15°. Tensión ocular 21 Bailliart. Con + 12.00 Esf. (— 4.00 cil × 55°) la agudeza visual es 0.29. La paciente fue dada de alta 4 meses después conservando la misma agudeza visual.

CASO N° 3

A. Z., hombre de 63 años. Consulta por disminución de la agudeza visual del ojo izquierdo iniciada hace un mes y acompañada de dolor, fotofobia y lagrimeo.

Ojo derecho: Luxación del lente en el vítreo con antiguas lesiones coroidoretinianas. Atrofia papilar completa. Córnea sana. No hay percepción luminosa.

Ojo izquierdo: Úlcera corneal central con hipopión y arco infiltrante. Seclusión pupilar. Buena percepción y proyección luminosa. No dacriocistitis.

Diagnóstico: Atrofia óptica completa del ojo derecho. Úlcera hipopiónica de la córnea del ojo izquierdo.

Evolución: Se trata médicamente la afección ocular aguda y se practica iridectomía total. Dos meses más tarde el proceso ha curado dejando leucoma central denso y catarata incipiente que reduce la agudeza visual del ojo izquierdo a 0.01 (Fig. 2). Un mes más tarde se practica autoqueratoplastia penetrante de 9 mm. y extracción simultánea de la catarata con la siguiente técnica: Aquinesia local, aquinesia por curare endovenoso. Se talló la córnea receptora con trepano de 9 mm. de diámetro y tijera. El injerto tomado del ojo izquierdo con trepano de 9 mm. fue transplantado y fijado por un punto de sutura borde a borde a las 6, se colocó otro a las 12 como un punto previo en una operación normal de catarata, con las asas extendidas para permitir levantar el injerto como si de un colgajo se tratara. Se realizó extracción total del lente con pinza sin ruptura de la hialoides; se anudó el punto de las 12 y se colocaron 17

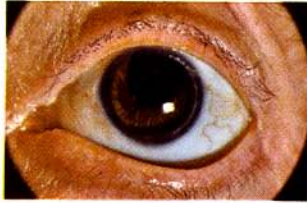

Fig. 2-(Caso No. 3) O. I.: Autoqueratoplastia penetrante de 9 m. m. a los seis meses de la intervención. Agudeza visual = 0.50.

(Case No. 3) O. I.: A 9 m. m. penetrating autokeratoplasty six months after operation. Visual acuity = 20/40.

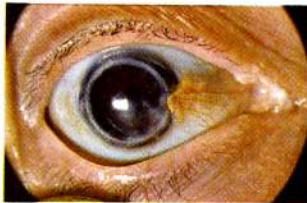

Fig. 3-(Caso No. 3) O. D.: Estado del ojo dador a los seis meses de haberle injertado el leucoma.

(Case No. 3) O. D.: Donor eye with scar disc from the left eye six months after operation.

AUTOQUERATOPLASTIA

puntos corneales complementarios. El leucoma del ojo derecho fue transplantado al ojo izquierdo y fijado con un número igual de puntos de sutura borde a borde.

Se prescribieron antibióticos, cortisona y aminoácidos.

Doce días más tarde se quitó la mitad de los puntos y una semana después los puntos restantes, presentándose discreta ectasia infero-externa del injerto.

El curso postoperatorio estuvo exento de manifestaciones reaccionales y la córnea no tuvo la menor tendencia a vascularizarse.

El examen biomicroscópico realizado tres semanas más tarde mostró un injerto de transparencia perfecta con discreta ectasia infero-externa, cámara anterior de profundidad media, ángulo libre, pilares de la iridectomía en posición, hyaloides íntegra, medios oculares transparentes. (Fig. 3). Fondo ocular normal. Límites del campo visual normales. Tensión ocular 22 Bailliart. Con + 13.00 Esf. ($-6.00 \times 5^\circ$) la agudeza visual es 0.20.

El paciente se da de alta cuatro meses más tarde conservando la misma agudeza visual. El gran astigmatismo se atribuye a la ectasia presentada al retirar los puntos de sutura. Trece meses después de la intervención la agudeza visual es V: 0.50 y con lente de contacto alcanza V: 0.70.

COMENTARIO

Caso de Rycroft. Paciente afecto de queratitis disciforme que no logra mejoría visual apreciable con queratoplastia laminar.

Autoqueratoplastia penetrante de 5 mm. con córnea del otro ojo determinó gran mejoría visual. Una iridociclitis aguda tres meses después de la intervención que momentáneamente opacificó el injerto no alteró en forma permanente la transparencia del mismo. Visión=1.00.

Caso de Alberth: Paciente afecto de leucoma extenso por quemadura por metal fundido al que se le practicó autotransplante penetrante de 5 mm. con córnea del otro ojo. En el ojo ciego con córnea sana se opacificó un injerto liofilizado, el ojo leucomatoso a pesar de la intensidad de las lesiones obtiene un transplante con perfecta transparencia. Las sinequias anteriores post-operatorias no alteraron la transparencia del injerto en forma permanente. Visión: 0.10.

CASO Nº 1

Paciente afecto de leucoma adherente total.

Autoqueratoplastia penetrante de 11 mm. con córnea del otro ojo y ex-

tracción del cristalino en un solo tiempo.

A pesar de su gran tamaño y de las severas alteraciones del segmento anterior, no se presentó la menor tendencia a la vascularización del injerto y conservó transparencia perfecta.

Una hemorragia intra-ocular postoperatoria tampoco provocó daños en el trasplante. Visión: 0.29.

CASO Nº 2

Paciente con leucoma adherente total.

Autoqueratoplastia penetrante de 11 mm. con córnea del otro ojo y extracción del cristalino en un solo tiempo.

Caso de mal pronóstico para plastia homogénea dadas las graves alteraciones de segmento ocular anterior.

La pérdida de vítreo y el gran tamaño del injerto no provocaron manifestaciones reaccionales en el autotrasplante.

Varios ataques hipertensivos postoperatorios no determinaron alteraciones permanentes en la transparencia del injerto. Visión: 0.30.

CASO Nº 3

Paciente afecto de úlcera hipopiónica de la córnea.

Autoqueratoplastia penetrante de 9 mm. y extracción del cristalino en un solo tiempo.

Se anota la perfecta anergia de la plastia que hizo posible un curso postoperatorio muy breve y libre de complicaciones.

La perfecta coaptación del injerto se perdió por ligera ectasia al quitar la sutura que no tuvo influencia en la transparencia del injerto. Visión: 0.50.

AUTOQUERATOPLASTIA

CONCLUSIONES

Caso	Diagnóstico	Visión pre-operatoria	Intervención	Complicaciones	Resultado visual
Rycroft	Queratitis disciforme	Desconocida	Autoplastia penetrante de 5 mm.	Iridociclitis aguda	V = 1.00
Alberth	Leucoma total por quemadura térmica	Cuentadados	Autoplastia penetrante de 5 mm.	Sinequias anteriores	V = 0.10
Barraquer No. 1	Leucoma adherente total	Buena P. y P. L.	Autoplastia penetrante de 11 mm.	Hemorragia intraocular	+ 11.50 (+ 1.25 X 90) V = 0.30
Barraquer No. 2	Leucoma adherente total	Buena P. y P. L.	Autoplastia penetrante de 11 mm.	Hipertensión	+ 12.00 (- 4.00 X 55) V = 0.29
Barraquer No. 3	Úlcera hipopiónica corneal	Dedos a 50 cm.	Autoplastia penetrante de 9 mm.	Ligera ectasia injerto	+ 14.00 (- 8.00 X 80) V = 0.50

Del estudio anterior se desprende:

- 1) Que las autoqueratoplastias corneales por rotación y transposición no dan resultados visuales satisfactorios.
- 2) Que las autoplastias con injerto bien centrado empleando la córnea del otro ojo del mismo paciente ciego por afecciones de fondo tiene las máximas posibilidades de éxito incluso en casos considerados desfavorables.
- 3) Que los auto-injertos poseen gran vitalidad y resistencia siendo capaces de soportar iridociclitis agudas y ataques hipertensivos postoperatorios sin alteraciones permanentes.
- 4) Que los auto-injertos permiten realizar transplantes de grandes dimensiones (9 y 11 mm.)
- 5) Que en todos los casos en que sea posible realizar una autoplastia debe recurrirse a ella como primera intervención puesto que se trata de ojos únicos y el curso postoperatorio está prácticamente exento de complicaciones.
- 6) Que en casos de ojo único con relativa buena visión en los cuales se

consideraría arriesgado practicar una homoplastia, puede practicarse una autoplastia, si el otro ojo es ciego por lesiones de fondo, ya que el riesgo quirúrgico es mínimo.

Apartado aéreo 11056

BIBLIOGRAFIA

- BARRAQUER M. JOSE I. Queratoplastia. Estudio e información oftalmológicas. Vol I
Nº 10 (1948).
- PAUFIQUE, SOURDILLE OFFRET. Las Greffes de la Cornée. Masson - Paris - 1948.
- PATON T. Keratoplasty. Pag. 13, Blakiston - New York (1955).
- 1) THOMAS, CHARLES. The cornea, Pag. 1024 - Thomas - Springfield - 1955.
 - 2) ARRUGA, H. Cirugía Ocular, Pág. 386. Salvat - Barcelona 2ª Edición - 1950.
 - 3) BARRAQUER TOMAS. Autoqueratoplastia perforante. Arch. Soc. Oftal. Hisp. Amer. 15, 292-294 (1955).
 - 4) SJOGREN, HENRIK. Keratoplasty with Punch forceps. Transactions of the Ophthalmological society of the United Kingdom. Vol. LXXV - 321 - 1955.
 - 5) LISTER, ARTHUR: Review Keratoplasty - 1948-1951. Ophthalmic Literature 4 - 67 1951.
 - 6) BARRAQUER M. JOSE I. One case of total full-thicknes Keratoplasty Ophthalmologyca - Vol. 133 - Pág. 131 (1957).
 - 7) RYCROFT B. W. Corneal Grafts. Pág. 195 - Butterworth - London - 1955.
 - 8) SUMNER, S. Comunicación personal - 1957.
 - 9) ALBERTH H. Ein Fall von Autokeratoplask. Ophthalmologica. Vol. 133. Pág. 61 (1957).
 - 10) ARIZA, E., Arch. Soc. Amer. Oftal. Optom. (1958), I, 119.

AUTOKERATOPLASTY

BY

JOSE I. BARRAQUER M., M. D.
ENRIQUE ARIZA H., M. D.

Bogotá, Colombia

Although several operative techniques for autokeratoplasty have been described, the operation is only occasionally performed. Even though only a few patients are benefited by an operation of this type, the satisfactory results which can be obtained justify a brief review of the subject.

Inasmuch as human corneal tissue is involved, two types of useful tissues are available for the transplant: namely, autogenic and homogenic. Autogenic grafts or autoplasties can be taken from the eye on which the operation is to be performed or from the other eye of the patient himself. The literature deals mainly with grafts taken from the same eye. This article deals with autoplasties in which the graft is taken from the other eye of the patient, an eye which is blind but which has a healthy cornea.

When a tissue of any kind is transplanted into another, the behavior of the transplant in the recipient tissue is determined by several factors which are still only partially understood, and which cause the changes observable in the grafts. According to Thomas (1), the basic causal factors are the following three:

- 1) THE BODY FLUIDS OF THE INDIVIDUAL WHO RECEIVES THE GRAFT, which fluids exert a harmful effect on the graft, depending on the closeness of the relationship between the donor and the receiver of the graft.
- 2) THE DEGREE OF PROLIFERATION OF FIBROUS AND CONECTIVE TISSUES, with which the automatic defense mechanisms of the body tend to encircle the graft.
- 3) THE ACTION OF THE BLOOD CELLS, which, by penetrating the tissues encircling the graft, complement the action of the connective tissue. Hormonal function may interfere with the success of the graft, as an additional factor, by eliciting the presence of substances which may stimulate the growth of the tissues. These factors, which are chiefly to be blamed for the failure of homogenic keratoplasties, DO NOT EXIST OR ARE MINIMAL in autografts.

It is interesting to bear in mind that proximity of relationship between donor and receiver diminishes, as a rule, the forces of defense of the receiver. Although no definite

correlation between blood groups or the type of immunologic reaction of donor and receiver has been ever proved, it appears that there is a certain type of compatibility of the tissues, which cannot, as yet, be determined by present procedures, but which explains not only the anergies of autoplasties but also the virtually reaction-free course of some cases of homogenous grafts.

Plange, in 1908, made the first attempts to perform autoplasties. He used the laminary technique and obtained results with five years of transparency in a case of lime burns. The graft was taken from the other eye and was fixed with four stitches.

Morax in 1911 described his technique of keratoplasty by transposition of transparent peripheral cornea with which he replaced the involved pupillary area. The transplant was not sutured.

Magitot in 1913 reported a case of the esthetic type in which a six months' period of transparency was secured by using Morax's technique.

Kraupa in 1914 described his technique of penetrating autoplasty with rotation of the graft. He obtained a transparent peripheral cornea by cutting the transplant eccentrically to the pupillary area and then rotated the graft so that it came to occupy the pupillary area.

Gradle in 1912 reported a case of transparency obtained by Kraupa's method with the use of a 6 mm. trephine and laminary technique.

Forester in 1923 described his experiments with penetrating autoplasty. For this, he cut triangular grafts interchanging their extremities and fixing the grafts with penetrating stitches placed on their vertices.

No results on vision were ever reported from these attempts, and autokeratoplasty then came to occupy a place among surgical curiosities, with no claim to be regarded as useful.

Arruga (2) has recently modified Morax's operation. He described a penetrating technique in which he makes two trephinations 3 mm. in diameter each. In order to obtain the necessary ocular tension for the making of the second trephination, the first one is obturated with a special obturator.

Tomas Barraquer (3) gives a version of Morax's operation, in which he uses an instrument to facilitate trephination. The instrument described is "a rectangular lamina bent in the way the commonly used lance-shaped knives are bent, and possessing a triangular end as sharp as that of a lance-shaped knife".

H. Sjogren (4) advises the use of a hollow punch 3 mm. in diameter for performing penetrating transpositions. The use of a hollow punch would obviate the difficulty of trephination and would make it possible to cut the graft very smoothly, although it requires the use of a corneal flap, for the graft to be applied.

We have designed an obturator-cannula, which is based on Arruga's instrument and which eliminates some of the difficulties accompanying Morax's technique. The instrument is essentially a cannula with a perforated obturator in its distal end, and

AUTOKERATOPLASTY

an adjustment for screwing to small syringes in common use and this fact makes it possible, by means of the injection of a liquid, as for instance saline solution, to maintain, constantly and at the will of the surgeon, the degree of ocular tension indispensable for the proper cutting of the second trephination (10).

Penetrating autoplasties using the other eye of the patient as a donor, the eye being blind because of lesions of the fundus, were unknown for a very long time in spite of the fact that their execution holds out the promise of magnificent possibilities.

Legrand (5) in 1948 described two experimental total autokeratoplasties performed on blind eyes, reporting that the grafts remained transparent. Because it is well known that total penetrating homoplasties do not remain transparent, Legrand's results constitute observations of great value.

Jose I. Barraquer M. (6), described the first case of penetrating total autokeratoplasty with useful vision V-0.3 (20/60) in a patient whose other eye was blind from atrophy of the second cranial pair (optic nerve).

Rycroft (7), in 1955, reported great success from the execution of a 5 mm. penetrating autotransplant in S. Summer's patient (8). The history of this patient is as follows: Patient with the left eye practically blind as a result of extensive changes of the choroid, who developed keratitis disciformis in the right eye and recovered from it, with great impairment of vision. Laminary keratoplasty was performed on the right eye without visual improvement. Later on, a penetrating autotransplant of 5 mm. was performed, obtaining a 1.0 (20/20) postoperative visual acuity. Three months after the operation the patient suffered from acute iridocyclitis from which he recovered without any diminution of vision. The left eye had no complications at all.

B. Alberth (9) described an autokeratoplasty in a man with extensive leukoma of the left eye which was due to a burn with molten metal. A 5 mm. disk of transparent cornea was obtained from the right eye (which was blind as a result of optic atrophy), and transplanted into the left eye, where it was fixed lyophilized dog cornea (Alberth and Szilágy). The lost substance in the right eye was replaced with a round graft of the same size, taken from a lyophilized human eye kept at the ambient temperature for 152 days. The graft took well but it became opacified. The autotransplant remained transparent. Visual acuity 0.1 (20/200).

With the sole exception of an absolute lack of donor material, the techniques of rotation, decentration, and transposition of the graft are indicated only in patients with but one eye, and, even in these patients, only if the patient's general condition and a precarious condition of the eye contraindicate a homogenic graft. The earlier indications included two types of leukoma:

- 1) Leukomas which though involving a large area of the cornea, leave the peripheral zones apparently transparent.
- 2) Small leukomas of pupillary localization.

In the first case, satisfactory transparency in the desired area is not obtained because the apparently healthy zones possess connective cells which react with opacification after the operation, due to the persistence of leukomatous tissue which is

BARRAQUER - ARIZA

merely displaced, and also because of the presence of important changes in the anterior ocular segment (iris, angle and so forth), which usually accompany severe corneal lesions.

In the second case, if the leukoma is either rotated or decentrated, the great astigmatism which results, does not permit appreciable visual improvement. If Morax's operation is performed, the peripheral cornea, which is normally more opaque than, and has a degree of refraction different from that of the pupillary cornea, does not produce better results either.

In the second type of leukoma a homogenic graft is indicated in accordance with the present status of keratoplasty. A transposition might be performed only if there was a lack of donor material.

Autokeratoplasty with the graft taken from the other eye of the patient himself, whenever possible, is thoroughly justified. The operation permits the taking of grafts of perfect transparency; it results in useful vision in cases of poor prognosis for the making of homogenic plasties; and its postoperative course is uneventful, short in duration and free from reactions.

Our experience with autokeratoplasty by rotation, decentration, or transposition did not produce very promising results, because of the aforementioned reasons. However, when the operation was performed using the other eye of the patient himself as a donor (when the other eye was blind because of lesions of the fundus), satisfactory results were secured in patients who were practically blind and whose eyes, before the operation, were regarded as incapable of obtaining visual improvement.

CASE N^o 1

A. G., ninety years old, resident of "Las Matas de Farfan", Benefactor Province, Dominican Republic (6).

The patient states that he, without noticing it, slowly lost the vision of his left eye thirty-five years ago. Fifteen years later he had severe pain and inflammation in the right eye, totally losing his vision within a few days.

Right eye: Total deep and vascularized corneal scar; details of the anterior chamber cannot be observed. Ocular tension normal. The diaphanosopic test reveals an atrophic iris adherent to the cornea. There is good light perception and projection.

Left eye: The anterior segment is normal. There is no pupillary reflex. The ocular media are transparent. Total simple atrophy of the optic nerve. Ocular tension normal. There is no light perception.

Diagnosis: Adherent total leukoma in right eye. Complete optic atrophy in left eye.

Treatment: Total full thickness keratoplasty in right eye using the cornea of the left eye.

Evolution: The operation was performed in Ciudad Trujillo at the "Padre Billini Hospital" under collaboration of Professor Homero de Pool in January, 1950.

Under local anesthesia and akinesia by endovenous curare, the enucleation of the

AUTOKERATOPLASTY

left eye and the total full thickness keratoplasty of the left eye was performed by the following technique: By trepanation of 11 mm. diameter an aperture of nearly 3 mm. is obtained, through which a cyclodialysis spatula is introduced to loosen the anterior synechia which, however, in this case is not possible because of firmness of the union. The next step was the extraction en bloc of the cornea and iris using scissors; the lens was seen in a condition of complete opacity and of natural shape and dimensions. Once the extirpation of the rest of the iris was completed, the graft, taken previously from the enucleated eye also by means of an 11 mm. trephine, was transplanted and fixed by three edge to edge sutures at 6, 8 and 4 o'clock and another one at 12 o'clock just as in normal cataract operations. The extraction of the cataract was performed by using a suction cup with 46 Hg. cm.; total extraction with tumbling was carried out without rupture of the hyaloid membrane. The thread at 12 o'clock was knotted and 16 complementary corneal threads were placed. Antibiotics as well as amino acids were prescribed.

On the fifth day there was severe pain and abundant hyphema filling up the anterior chamber. Vitamins C and K were prescribed. Three weeks later the threads were taken out and a month later the patient returned home with blood in the anterior chamber; the cornea was perfectly transparent without hematic infiltration, and with luminous projection.

In March 1955, the patient came to Dr. Luis Adolfo Alvarez Pereira's office, who sent me the following report and picture (Fig. 1). The patient started to see after six months of the operation date.

Report. Surgical anophthalmos in the left eye. Right eye: Patient is able to count fingers at a 1 m. distante without optical help; with an optical Rx of +11.50 SPH (+1.25 cyl. $\times 90^\circ$) there is vision of 0.3 (20/65). The limits of the visual field are normal.

The cornea presents a deep circular full-thickness transplant of 11 mm. diameter, around this small and normal lineal scars are visible, placed in a radial position due to the suture points.

Diagnosis: Total adherent leukoma of right eye. Complete optic atrophy of left eye.

The transplant is somewhat excentrically displaced up and outwards and is perfectly transparent, except for a very small section of semi-circular shape of 1 mm. width, situated at the superior and internal zone in which a discrete opacity of the superficial layers and folds of the Descemet membrane can be observed. Surgical aniridia. Perfect hyaloid membrane. Vitreous transparent.

The fundus is perfectly visible and does not show any alterations except for a small and hard groups of slightly yellow exudates situated under the disc.

CASE N^o 2

B. S. 60 years old. The patient stated that, several years before consultation, he had an operation for bilateral cataract. He reported for consultation because of loss of visual acuity in both eyes.

Right eye: Endothelial degeneration of the cornea. Scar, surgical wound in the limbus; no anterior chamber. Digital tension, normal. Good perception and projection of light.

The operation was performed by the following technique: Local anesthesia. Akinesia

BARRAQUER - ARIZA

Left eye: Anterior segment, normal. Correct aphakia. Transparent ocular media. Complete glaucomatous papillary atrophy. No perception of light.

Trephination 11 mm. in diameter in the left eye; an opening of about 4 mm. was obtained, through which the cyclodialysis spatula was introduced in the hope of liberating the anterior synechia; however, only partial liberation was possible. The cornea and the iris were then removed in a block by the use of scissors. The crystalline lens, which was found to be opacified and subluxated into the posterior chamber, was extracted with forceps. The infero-internal portion of the iris was preserved, and after the rest of the iris had been extirpated, the graft, previously cut from the left eye with a 11 mm. trephine, was transplanted into the right eye and fixed therein with 16 edge-to-edge sutures and with a continuous suture placed between the previous sutures. The leukoma of the right eye was transplanted to the left eye and fixed therein in the same way.

The patient was given antibiotics, cortisone and aminoacids. Twelve days after the operation the continuous suture was removed and one week later the remaining stitches were also removed.

In the postoperative course bouts of ocular hypertension occurred. They were controlled by cyclodialysis, and later on, by penetrating cyclodiathermy. The cornea did not show any tendency to vascularization. A biomicroscopic examination was performed three months after the operation. It showed a pseudohyaloid membrane in formation which was separating the two chambers and it also showed that the transparency of the ocular media was perfect. Papillary glaucomatous excavation. Concentric reduction of the visual field in 15°. Ocular tension 21 Bailliart. With a Rx of + (plus) 12.00 SPH. (-4.00 cyl \times 55°), the visual acuity was 0.29 (20/70).

The patient was discharged four months later with the same degree of acquired visual acuity.

CASE N° 3

A. Z. The patient, 63 years old, had lost vision in the right eye 15 years before consultation. He reported for consultation because of progressive diminution of visual acuity of the left eye, which had begun one month earlier and which was associated with pain in the eye, photophobia, and lacrimation.

Right eye: Luxation of the lens into the vitreous with old choroidoretinal lesions. Complete papillary atrophy. Healthy cornea. No perception of light.

Left eye: Central corneal ulcer with hypopyon and infiltration ring. Seclusion of the pupil. Good perception and projection of light. No dacryocystitis.

Diagnosis: Complete optic atrophy of the right eye. Hypopyon ulcer of cornea of the left eye.

Evolution: The acute ocular disease was treated by medical therapy and a total iridectomy was performed. (Fig. 2). Two months later the disease was cured, leaving a heavy central leukoma and incipient cataract which reduced the visual acuity of the left eye to counting fingers at a distance of 50 centimeters. One month later a penetrating autokeratoplasty of 9 mm. in diameter was performed and the cataract was

AUTOKERATOPLASTY

extracted by the following technique: Local anesthesia. Akinesia by intravenous injection of curare. The recipient cornea was cut with a trephine 9 mm. in diameter and with scissors and the graft, which was taken from the left eye and cut with a trephine 9 mm. in diameter, was transplanted and fixed by an edge-to-edge suture at 6 o'clock. Another suture was placed at 12 o'clock, as if it were a preliminary suture in normal cataract operation, with the loops extended to permit the raising of the graft as if it were a flap. Total extraction of the lens was performed with a forceps without rupture of the hyaloid membrane. The suture at 12 o'clock was tied and 17 complementary corneal sutures were placed.

The leukoma of the right eye was transplanted to the left eye where it was fixed by an edge-to-edge suture.

The patient was given antibiotics, cortisone and aminoacids.

Twelve days after the operation half the stitches were removed and one week later remaining ones were removed. There was a moderate infero-external ectasia of the graft.

The postoperative course was free from reactions and the cornea did not show any tendency to vascularization.

A biomicroscopic examination was performed three weeks later. It showed that the graft had complete transparency, there was moderate infero-external ectasia, the anterior chamber had an average depth, the angle was free, the pillars of iridectomy were in position, the hyaloid membrane was integral, and the ocular media were transparent. (Fig. 3).

Ocular fundus, normal. Limits of the visual field were normal. Ocular tension 22 Bailliart. With a Rx. of +13.00 SPH. (-6.00 cil \times 5^o), the visual acuity was 0.20. (40/200).

The patient was discharged four months later with the same degree of visual acuity. The great asigmatism is attributed to the ectasia which occurred when the stitches were removed. Thirteen months after the operation the visual acuity was V: 0.50 (20/40). With contact lenses it reaches V: 0.70. (20/30).

COMMENTS

Rycroft's case. Patient suffering with keratitis disciformis who did not obtain appreciable visual improvement from laminary keratoplasty. A penetrating autokeratoplasty of 5 mm. with cornea taken from the other eye of the patient, resulted in great visual improvement. An acute iridocyclitis suffered by the patient three months after the operation transiently opacified the graft but did not permanently alter its transparency Vision=1.00. (20/20).

Alberth's case. Patient with extensive leukoma from burn with molten metal in whom a penetrating autotransplant 5 mm. in diameter taken from the cornea of the patient's other eye was made. In the blind eye with healthy cornea a lyophilized graft became opacified. The leukomatous eye, notwithstanding the intensity of the lesions,

AUTOKERATOPLASTY

Case	Diagnosis	Preoperative Vision	Operation	Complications	Visual Results
Rycroft	Keratitis disciformis	Unknown	Penetrating autoplasty of 5 mm.	Acute iridocyclitis	V = 1.00 (20/20)
Alberth	Total leukoma from thermic burn	Counting of fingers	Penetrating autoplasty of 5 mm.	Anterior synechias	V = 0.10 (20/200)
Barraquer No. 1	Total adherent leukoma	Good P. and L. P.	Penetrating autoplasty of 11 mm.	Intra-ocular hemorrhage	+ 11.50 (— 1.25 X 90) V = 0.30 (20/60)
Barraquer No. 2	Total adherent leukoma	Good P. and L. P.	Penetrating autoplasty of 11 mm.	Hypertension	+ 12.00 (— 4.00 X 55) V = 0.29 (20/70)
Barraquer No. 3	Hypopyon ulcer of cornea	Counting of fingers at 50 cm.	Penetrating autoplasty of 9 mm.	Moderate and partial ecfasia of graft	+ 14.00 (— 8.00 X 80) V = 0.50 (20/40)

obtained a transplant of perfect transparency. The postoperative synechias of the anterior chamber did not permanently change the transparency of the graft. Vision: 0.10 (20/200).

CASE N^o 1

Patient suffering from total adherent leukoma. A penetrating autokeratoplasty of 11 mm. in diameter with cornea taken from the other eye of the patient, and extraction of the crystalline lens were performed in only one stage.

Notwithstanding the large size of the graft and severe changes in the anterior segment, the graft, which did not show the slightest tendency to vascularization remained perfectly transparent.

A postoperative intra-ocular hemorrhage had no injurious effect on the graft. Vision: 0.29 (20/70).

CASE N^o 2

Patient suffering from total adherent leukoma. A penetrating autokeratoplasty 11 mm. in diameter, using cornea from the other eye, and an extraction of the crystalline lens were performed in one stage.

The prognosis for a homogenic plastic operation in this case was poor, because of the severity of the changes in the anterior ocular segment.

No signs of reaction appeared in the autotransplant in spite of its large size and the occurrence of vitreous loss.

BARRAQUER - ARIZA

Several postoperative attacks of hypertension did not produce permanent changes in the transparency of the graft. Vision: 0.30. (20/60).

CASE N^o 3

Patient affected with a hypopyon ulcer of the cornea. Penetrating autokeratoplasty, 9 mm. in diameter, and extraction of the crystalline lens in one stage.

The perfectly anergic character of the plastic material made possible a postoperative course that was of short duration and free from complications.

The perfect coaptation of the graft was lost as a result of slight ectasia occurring during the removal of the sutures, but the transparency of the graft was not affected. Vision: 0.50. (20/40).

CONCLUSIONS

The following conclusions are reached:

- 1) Corneal autokeratoplasties by rotation and transposition do not give satisfactory visual results.
- 2) Autoplasties with a well-centered graft, using the cornea of the other eye of the patient himself, the donor eye being blind because of diseases of the fundus, present maximal possibilities of success, even in cases regarded as unfavorable.
- 3) Autografts possess great vitality and resistance, and are capable of withstanding acute iridocyclitis and postoperative attacks of hypertension without undergoing permanent changes.
- 4) Autografts make possible the execution of very large transplants (9 and 11 mm).
- 5) In every case in which an autoplasty can be performed it should be resorted to as the first operation attempted seeing that, in these cases, there is only one useful eye and the postoperative course is practically free from serious complications.
- 6) In cases in which only eye with relatively good vision is available and in which the performing of a homoplasty is considered risky, an autoplasty can be performed, if the other eye is blind because of lesions in the fundus, seeing that the surgical risk is minimal.

Apartado Aéreo 11056

INTRODUCCION Y COMENTARIOS

A LA REFRACCION ANALITICA

POR

HERNANDO HENAO R., O. D.

CARLOS TELLEZ D., O. D.

Bogotá, Colombia.

El defecto de refracción no es siempre la causa de incomodidad visual, y esto se puede demostrar con el siguiente ejemplo: 2 hipermétropes presentan síntomas de incomodidad ocular e incapacidad para usar los ojos por determinado período de tiempo. Uno de ellos tiene un defecto de refracción de $+2.00$ D y el otro de $+0.75$ D. Si al primero de estos, se le prescribe en lugar de la corrección completa, una fórmula $+1.25$ D. queda con un residuo sin corregir de $+0.75$ D., es decir con el mismo defecto de refracción que posee el segundo caso. Sin embargo está plenamente comprobado que el primer hipermetrope encontrará gran alivio con su corrección parcial, y que el residuo de 0.75 D., que no se le ha corregido, no le ocasionará tanta incomodidad como el segundo hipermetrope con el mismo defecto sin corregir. Si el factor refractivo, fuere la causa de incomodidad ocular, el primer hipermetrope con su corrección parcial, debería aún presentar los mismos síntomas del segundo.

Dos condiciones son absolutamente necesarias para establecer visión binocular: (1) Obtener una imagen más o menos clara, sobre la mácula de cada ojo, y (2) Ambos ojos deben estar dirigidos hacia el mismo punto.

El cambio de fijación de un objeto distante a otro próximo, precisa dos impulsos nerviosos diferentes, para atender a la demanda de una imagen nítida en cada ojo y establecer la visión binocular. Mientras que el músculo ciliar es estimulado por el sistema nervioso autónomo, produciendo un cambio en el cristalino, un estímulo simultáneo se produce en los músculos extrínsecos, a través del sistema somático, para producir un cambio en la posición de los dos ojos, a fin de dirigirlos hacia el objeto observado. Así pues, el acto de ver, requiere dos impulsos motores que se originan al mismo tiempo. Debido a esta asociación habitual existente, cuando se estimula o

inhibe uno de estos reflejos, simultáneamente se inhibe o estimula el otro. Mientras esta asociación habitual no trate de ser interferida, el individuo no sufre molestia ocular.

Se disponen de diferentes medios para el análisis del examen clínico de refracción; algunos de estos métodos hoy usados son sencillos, mientras que otros son más complicados y completos. Para determinar, de los datos analíticos alguna indicación de deficiencia, en la acomodación o convergencia, se dispone además de la información refractiva, de dos métodos generales:

1) El establecimiento de normas consideradas adecuadas, para cada una de las pruebas. Estas pruebas son analizadas, determinando la variación, en relación con las cifras consideradas normales. Estos métodos de análisis han establecido normas y síndromes, enfocados principalmente para decidir la necesidad de control y ayuda adicional, bien en la acomodación o convergencia. Dichos métodos son, entre otros, los usados por el "Optometric Extension Program", y por el análisis del Dr. Meredith Morgan Jr.

2) El establecimiento de gráficas, que estudian las fluctuaciones y límites, de las funciones de acomodación y convergencia. Estas gráficas se usan para intentar la aplicación precisa de los datos refractivos, analizando de esta manera, primero, la relación entre acomodación y convergencia, y segundo, los límites de la zona de confort o zona de visión clara binocular. Antes de profundizar en el estudio de los métodos enunciados en los dos primeros grupos (O. E. P. y Morgan), creemos importante dar una ojeada a alguno de ellos, que si bien, en la actualidad, no son muy usados, si son definitivamente, los que iniciaron y determinaron el desarrollo de los métodos modernos de refracción analítica.

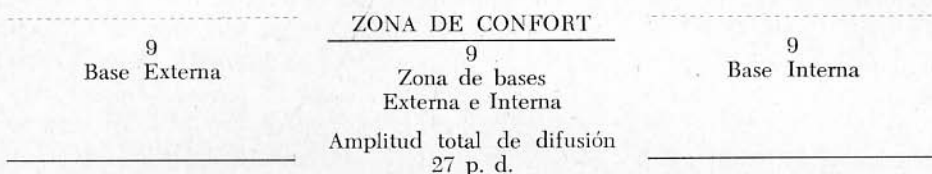
Método de análisis de Percival. Consideramos este sistema como uno de los más simples pero aún utilizado por algunos profesionales. Fue en el año de 1886 en que este método quedó definido por el autor, en su libro "The Prescribing of Spectacles".

Percival considera que los valores cualitativos y cuantitativos del error refractivo, están representados por aquel lente, cuyo poder proporcionará la mejor agudeza subjetiva, en visión distante. Las funciones del mecanismo de visión pueden ser investigadas, manteniendo una misma fijación; la posición visual de este punto debe estar, si la lente es adecuada, dentro de la zona de confort, la cual está comprendida dentro de la amplitud de fusión, limitada por la tolerancia de prisma base externa en un extremo y en el otro por la tolerancia de prisma base interna. La zona intermedia, que cubre porciones de primas base externa e interna, se denomina zona de

confort.

Empleando una fijación próxima, este principio queda explicado con el siguiente ejemplo:

Si la tolerancia de prisma base externa, es de 12 p. d., y la tolerancia de prisma base interna al mismo punto borroso, mide 15 p. d., la amplitud total es de 27 p. d.; si dividimos esta zona en tres porciones iguales, la porción central es la denominada zona de confort. De acuerdo con la teoría de Percival, el punto de fijación debe estar situado siempre dentro de esta zona.



La teoría de Percival puede ser usada para determinar: (1) la cantidad de prisma que se debe incorporar a la prescripción; (2) la conducta ortóptica más adecuada; y (3) la modificación necesaria en la corrección esférica, de la prescripción óptica lejana.

Esta teoría tiene diferente aplicación para corregir las heteroforias verticales, y también varía de acuerdo con la distancia de fijación usada.

El procedimiento de Percival en las correcciones prismáticas horizontales. Debemos, como primera medida, establecer que frecuentemente una causa de incomodidad visual es debida algún problema de equilibrio horizontal, y para controlarlo, Percival aconseja los siguientes procedimientos:

(1) Correcciones Prismáticas de Base Interna y Base Externa. La cantidad mínima de prisma que debe ser prescrita, debe estar determinada: (1) por el método de prueba; (2) por medio de gráficas, y (3) por medio de cálculo matemático. Cuando se usa el método de prueba se estima que el prisma que va a ser inducido en la prescripción óptica se añade a la tolerancia de prisma horizontal más baja, o se subtrae de la tolerancia de prisma más alta. Queremos hacer notar que la tolerancia de prisma está limitada por la zona borrosa en la dirección de base externa, y por la ruptura en la dirección de base interna cuando el dato se toma al infinito óptico. Cuando la tendencia fórica es extrema, bien hacia la eso o exoforia, el punto de fijación quedará siempre por fuera de la zona de confort, por lo cual es inútil la prescripción prismática. En caso de que la tolerancia de prisma base-interna (a zona borrosa, fijación cercana) fuese 5 p. d. y la tolerancia

REFRACCION ANALITICA

de prisma base externa 16 p. d., para colocar la fijación adecuadamente dentro de la zona de confort, será necesaria la incorporación de 2 p. d. base externa en la corrección. Cuando se usa el método de cálculo para determinar la mínima cantidad de prisma que se puede incorporar, hemos de establecer las siguientes equivalencias:

- P: Mínima cantidad de prisma correctivo.
- L: Tolerancia de prisma de menos valor.
- G: Tolerancia de prisma de mayor valor.

La dirección de la base del prisma corrector, es la misma que la del prisma usado para medir la tolerancia más alta.

(2) *Cambio en el valor esférico de la corrección según Percival.* El cambio necesario en el valor esférico de la corrección óptica, (S) para reemplazar la necesidad de inducción prismática puede ser determinado, dividiendo la diferencia de la totalidad del prisma por tres veces la asociación entre la convergencia y la acomodación (A. C. A.).

$$S = \frac{G - 2L}{3A}$$

Si suponemos que en el ejemplo anterior la A. C. A. es 8, el cambio en el poder esférico necesario, es:

$$S = \frac{16 - 10}{24} = +0.25 \text{ Esf.}$$

Cuando la tolerancia de prisma base externa es mayor, el cambio a efectuarse es hacia más poder positivo o menos negativo, y viceversa.

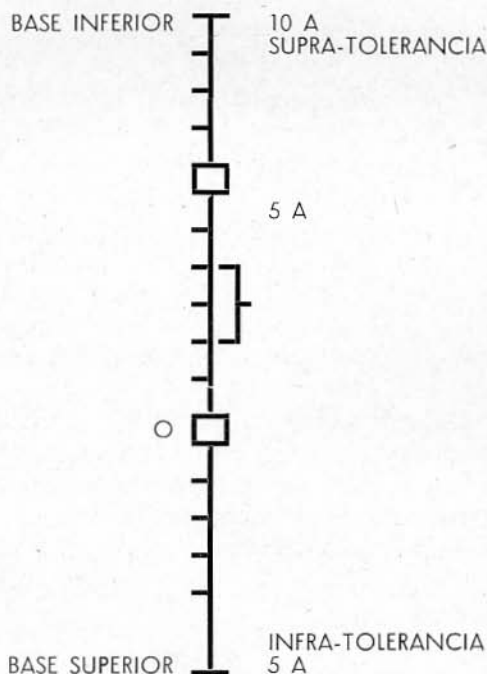
(3) *Ortóptica.* De acuerdo con Percival la ortóptica se puede aplicar en el sentido de aumentar la extensión de la zona más reducida, por lo menos hasta la mitad de la zona más amplia, o bien, disminuyendo la mayor y aumentando la menor hasta que se obtenga la misma relación. En el primer caso, aplicando este método, el prisma quedaría en 8 p. d. base interna; en el segundo caso se disminuiría a 14 p. d. la base externa y se aumentaría a 7 p. d. la base interna.

Como ya expresamos anteriormente, Percival, cree que las heteroforias verticales, pueden acarrear manifestaciones de incomodidad visual, y por lo tanto explicaremos sus ideas en cuanto a la corrección de ellas.

(1) *Correcciones con Prisma Base Superior o Inferior.* Percival aplica

dos procedimientos: El sistema de gráficas y el sistema de fórmula. Al usar el de gráfica, se establece una escala vertical con un punto central marcado bajo el signo CERO, el cual indica el punto de fijación, graduando la escala de abajo hacia arriba y viceversa, por medio de pequeñas líneas transversales las cuales indican espacios calibrados en prismas dióptricos. Tomemos como ejemplo que la tolerancia de prisma de base inferior es 6 p. d. (en O. D.) a su punto de ruptura, y marcamos este dato con un pequeño cuadrado en el diagrama; también supongamos que la tolerancia de prisma base superior sea 0; por consiguiente los valores en el gráfico señalan que el punto de fijación está colocado a dos espacios del límite de la zona de confort. Así pues, para conseguir este efecto, 2 p. d. base inferior, deberán ser colocados en el ojo derecho. Aplicando la fórmula anterior al mismo ejemplo, tenemos:

$$P = \frac{6-0}{3} = 2 \text{ p. d.}$$



La dirección de la base del prisma corrector, es la misma de la del prisma usado para medir la tolerancia de prisma de mayor valor en el mismo ojo, o de dirección contraria si es en el ojo opuesto.

REFRACCION ANALITICA

Ejemplos:

- | | | |
|---------------------------|------------------------|---------------------------|
| 1) O. D.: 2 p. d. B. Inf. | 2) O. D.: Plano | 3) O. D.: 1 p. d. B. Inf. |
| O. I.: Plano | O. I.: 2 p. d. B. Sup. | O. I.: 1 p. d. B. Sup. |

2) *Corrección por medio de ortóptica.* Se sigue la misma conducta aplicada a las heteroforias horizontales, para aumentar la tolerancia prismática más baja o disminuir la mayor, hasta conseguir la proporción de 2 a 1.

Resumiendo lo anteriormente expuesto, Percival estableció 4 conceptos básicos, encaminados a definir la conducta optométrica, en los casos en que el punto de fijación no se encuentra dentro de la zona de confort.

- 1) Corregir siempre los desequilibrios verticales, y los errores de refracción, antes de medir la heteroforia horizontal.
- 2) No aconsejar corrección, si los síntomas no lo requieren.
- 3) Incorporar la mínima corrección prismática para colocar el punto de fijación dentro de la zona de confort.
- 4) Si el mecanismo acomodación-convergencia es deficiente, deben hacerse ejercicios ortópticos generales en casos de exoforia y ejercicios a base de prisma en esoforia.

Consideraciones personales acerca del sistema de Percival. Aunque debemos reconocer que Percival estudió este problema en el siglo pasado, y que sus principios, normas e indicaciones, trazaron una línea de conducta al tratar de resolver problemas de incomodidad ocular en bases aceptablemente fisiológicas, posteriormente se tomó en cuenta la aplicación de la psicología visual; concepto de gran importancia en el sistema analítico moderno. Sus cuatro conceptos básicos finales, imponen una estructura refractiva, dentro de un criterio relativamente matemático. Nuestras experiencias nos demuestran que en muchos casos, después de haber colocado el punto de fijación dentro del área de confort, los resultados no solucionan el problema definitivamente.

Borish anota que Percival al considerar tan solo en su análisis la fase duccional, encontraría problemas como el que anotamos a continuación; si una prescripción de lente positivo afecta marcadamente el mecanismo acomodación-convergencia, tendría que usar la convergencia fusional o suplementaria para poder mantener la fijación al punto próximo. El empleo de esta convergencia fusional determinará un aumento en la foria de cerca, al

mismo tiempo que disminuye la reserva funcional positiva. Por lo tanto el aumento del valor esférico positivo, involucrado dentro de la Rx. óptica, hace disminuir la reserva, como también reducir la convergencia positiva relativa en comparación a la convergencia negativa, determinando finalmente un problema fusional de convergencia.

Creemos importante, que para quienes no están familiarizados con la terminología usada en este trabajo, exponer las equivalencias usadas por Dvorine en su libro "Analytical Refraction and Orthoptics":

- a) Reserva fusional Positiva=Máxima Convergencia de cerca.
- b) Convergencia Positiva Relativa=Tolerancia de Acomodación al hacer un estímulo adductivo.
- c) Convergencia Negativa Relativa=Tolerancia de acomodación al hacer inhibición adductiva.

Es de anotar que Borish considera que el método de Percival, al aplicar cantidades limitadas de prescripción prismática, resultaría deficiente en muchos casos.

METODO DE ANALISIS DE SHEARD

El criterio de Sheard, se usará no solo como método de diagnóstico, sino también como guía para determinar la prescripción. Es decir, si el método indica la existencia de un desequilibrio muscular, ya sea vertical u horizontal como causa de incomodidad visual, el mismo método puede usarse para determinar: primero el valor prismático (cantidad de prisma que debe incorporarse en la prescripción); segundo, la conducta ortóptica a seguir; y tercero en caso de desequilibrio horizontal, la variación del valor esférico de la corrección para modificar el equilibrio horizontal.

Este método debe aplicarse independientemente en los desequilibrios verticales y horizontales, así como también, en cada una de las distancias de fijación usadas. Por ejemplo, si la prueba se aplica a la foria en visión distante y el valor de la reserva fusional indica que el paciente puede tener confort en visión lejana, la prueba debe repetirse, para determinar la foria y reserva a 40 cms. a fin de asegurar una visión cómoda a esta distancia.

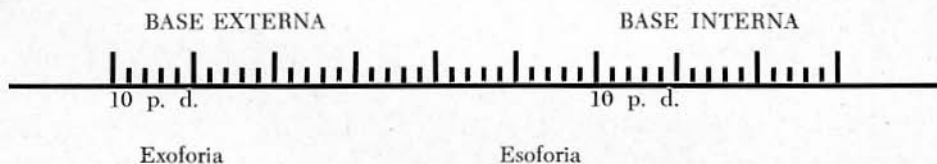
Desequilibrio horizontal. Después de haber determinado que el desequilibrio horizontal es la probable causa de incomodidad visual, se pueden considerar los siguientes procedimientos correctores:

REFRACCION ANALITICA

1) *Correcciones con prisma de Base Interna o Externa.* Para determinar la mínima cantidad de prisma que debe formularse, son usados: a) El método de prueba; b) el gráfico, y c) la fórmula. El método de prueba es uno de los métodos más sencillos pues con él se estima la cantidad de prisma que debe incorporarse a la corrección, substrayendo de la demanda (foria) y por lo tanto añadiéndolo a la reserva, ducción (base externa al primer emborramiento) para exoforia, fijación próxima. Si la reserva así obtenida no es el doble de la demanda, el cálculo original se aumenta o disminuye, hasta que se obtenga esta relación.

Ejemplo: si la foria es 5 exo, y el prisma base externa al primer emborramiento es 4, debe ensayarse un prisma de 3 p. d. base interna. Las comprobaciones subsiguientes tomadas a través de este cálculo correctivo darían 2 exo (foria) y 7 p. d. tolerancia base externa (ducción) lo cual indicaría, que se ha calculado más de la mínima corrección requerida. Un nuevo ensayo de 2 en lugar de 3, colocaría la demanda al doble de la reserva, lo cual representaría el mínimo deseado.

Requiere una escala, con una marca central que representa el punto de demanda y con espacios calibrados en prismas dióptricos.



El estado fórico del ejemplo anterior puede ser representado sobre la escala por una X y la tolerancia prisma base externa al emborramiento, por un círculo. Se verá inmediatamente que si el punto CERO se desplazase en la escala, dos espacios hacia la izquierda, la reserva resultante será igual a dos veces la demanda, o sea que 2 p. d. es la corrección prismática necesaria.

La fórmula para determinar la mínima cantidad de prisma necesaria puede aplicarse de la siguiente manera:

Supongamos: D: La demanda (foria).

R: La reserva [cantidad de prisma de base externa a zona de emborramiento en caso de exoforia, y la cantidad de prisma base interna a zona de emborramiento en caso de esoforia (fijación próxima)].

P: La cantidad mínima de prisma prescrito.

Con estos datos el criterio de Sheard se expresa con la siguiente fórmula:

$P = \frac{2D - R}{3}$, cuya aplicación, al ejemplo antes citado, nos da el siguiente resultado:

$$P = \frac{10 - 4}{3} = 2$$

La dirección de la base del prisma corrector es indicada por la foria; para esoforia se requiere prisma base externa y para exoforia, base interna.

2) *Modificación al valor esférico de la prescripción óptica.* El procedimiento abarca las mismas reglas y técnica que han sido explicadas para determinar la corrección primática. La modificación en el valor esférico (S) necesaria para producir un efecto equivalente al de un prisma (P), usando el mecanismo Acomodación Convergencia (A) está representado por la fórmula siguiente:

$$S = \frac{2D - R}{3A} \quad (D = \text{demanda o foria})$$

Si en el ejemplo previamente descrito, la asociación acomodación convergencia en su relación fuese 4, el cambio del valor esférico necesario para atender lo establecido por Sheard, sería igual:

$$S = \frac{10 - 4}{12} = 0.50 \text{ Dioptrías}$$

En casos de esoforia, el cambio indicado es hacia un aumento del valor positivo o disminución del valor esférico negativo; el cambio de este mismo valor esférico, en los casos de esoforia, sería al contrario de lo expresado para una exoforia. Es obvio que existen limitaciones fisiológicas a este procedimiento, como método de prescripción, ya que debemos considerar principalmente la amplitud de acomodación, antes de hacer un aumento notorio en el poder negativo del valor esférico; así también, al hacer un aumento sustancial del poder positivo esférico, no se puede inhibir la acomodación hasta el punto de crear una visión borrosa.

REFRACCION ANALITICA

3) *Modificación del estado fórico por medio de la Ortóptica.* En estos casos la ortóptica puede orientarse con dos fines: 1) intentar reducir la demanda y 2) aumentar la reserva. Sea cual fuere el criterio ortóptico del profesional, el objetivo principal que persigue estos métodos, es el mantener la foria y ducción (tolerancia prisma), en tal proporción que la reserva sea igual o mayor que el doble de la demanda. En el ejemplo citado previamente, la reserva base afuera del primer punto borroso, debe aumentarse a 10 o más, y la foria debe reducirse a 2 exo para conservar la proporción de 2 a 1.

ANALISIS DE SHEARD APLICADO AL DESEQUILIBRIO VERTICAL

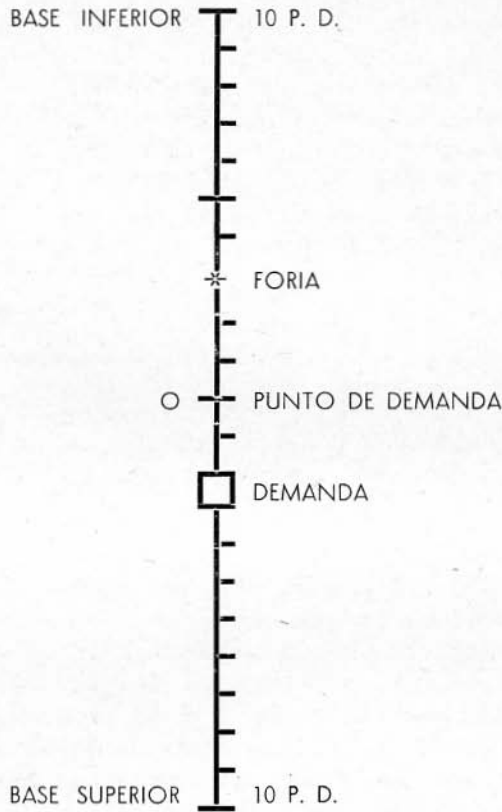
Una vez determinado que el desequilibrio vertical es la probable causa de incomodidad visual, se puede usar uno de los siguientes métodos para tratarlo.

1) *Prisma de base superior o inferior incorporado en la prescripción óptica.* Los procedimientos para corregir un desequilibrio vertical, son esencialmente los mismos usados en los horizontales, o sea, el método de prueba, el método gráfico y el de la fórmula. Los procedimientos son menos confusos si las forias y ducciones (tolerancias de prisma) son siempre expresadas sobre el mismo ojo. De esta manera, una hiperforia derecha es igual a una hipoforia izquierda, una ducción superior izquierda es igual a una ducción inferior derecha y una ducción inferior izquierda es igual a una ducción superior derecha.

Por el método de prueba se observa que al incorporar en la prescripción 1 p. d. la corrección es insuficiente, puesto que aun en los datos obtenidos no existe una relación adecuada (demanda 2, reserva 3). Si se incorpora 2 p. d., se observará que los datos tampoco mantienen la relación deseada (demanda 1, reserva 4). De esto se deduce que el valor prismático corrector aconsejado es entre 1 p. d. y 2 p. d.

En el método gráfico, se usa una escala vertical marcada con un punto central 0 (cero), delineada y calibrada en prismas dióptricos. El punto CERO representa la fijación. La foria del ejemplo anterior puede ser representada por una X y la reserva por un cuadrado en la escala. Así se puede observar que si la marca central fuese movida $1\frac{1}{2}$ hacia arriba, la reserva obtenida sería justamente el doble de la demanda, siendo esto lo deseado. La aplicación de la fórmula al ejemplo resultaría:

HENAO - TELLEZ



$$P = \frac{6-2}{3} = 1\frac{1}{3} \text{ p. d.}$$

La dirección de la base del prisma es indicada por la foria, base inferior para hyperforia, y base superior para hypoforia. Hemos explicado a grandes rasgos, el sistema de análisis de refracción de Sheard, y las bases fisiológicas en que se funda; creemos oportuno también mencionar su criterio en relación con algunos puntos del análisis visual, los cuales expresamos a continuación:

1) *Relación de la acomodación y la convergencia.* Sheard estuvo de acuerdo con quienes opinaron, que la convergencia es una función que depende de la acomodación, pero que esta es totalmente independiente de la primera.

2) *Consideraciones acerca del ojo dominante:*

REFRACCION ANALITICA

- a) El valor de la foria horizontal puede presentar grandes variaciones, según el ojo usado para el prisma disociador; este o cualquier otro aditamento para producir disociación, como la varilla de Maddox, deben colocarse frente al ojo no dominante.
 - b) En la prescripción final, si es posible, el ojo dominante debe tener mejor visión.
 - c) Si debe prescribirse corrección prismática esta ha de ser incorporada en su totalidad al lente del ojo no dominante.
- 4) *Retinoscopia dinámica.* De acuerdo con Sheard, en esta prueba existe un retardo de acomodación ligado a la convergencia; así pues, que cuando se fija a un punto próximo, el paciente aceptará una cantidad de poder positivo adicional que varía entre 0.75 y 0.50 dioptrías.

Técnica usada por Sheard:

- 1) Distancia retinoscópica, 12 a 16 pulgadas.
- 2) Se comienza la prueba de la retinoscopia estática y se aumenta poder positivo hasta que el reflejo que presentaba un movimiento en la misma dirección, llegue al punto neutral.
- 3) Al resultado obtenido se le deduce 0.50 D. por lo explicado anteriormente.
- 4) El resultado representa la corrección necesaria para la distancia usada en la retinoscopia.
- 5) Al substraer del valor estático el valor dinámico, se obtiene la adición.

Cl. 58, N° 13-08.

(Se continuará).

**ESTADO DEL FUNDUS VINCULADOS A LA HIPERTENSION
ARTERIAL Y ARTERIOESCLEROSIS Y SU
INTERELACION CLINICA**

POR

HECTOR M. NANO, M. D.

Buenos Aires, Argentina.

En base a mi clasificación de los estados vasculares del fundus, vinculados a la hipertensión y arterioesclerosis, he estructurado, ya vinculado al estado clínico del paciente, un cuadro esquemático en que se estudia la evolución de los síndromes vasculares y retinopatías y la vinculación más aproximada con el estado clínico del paciente.

Pese a su aparente sencillez, este esquema de las etapas evolutivas de la hipertensión arterial vinculando el fondo de ojo al estado clínico en cada etapa, es fruto de largas meditaciones en el terreno teórico avaluado por la consulta con colegas clínicos, y las comprobaciones en el terreno práctico y especialmente evolutivo.

El desarrollo completo en el terreno teórico y práctico de este esquema, se completa y estudia en la tercera edición de mi libro "FUNDUS OCULI" próximo a aparecer.

Como se puede observar, partimos del normotenso, divergiendo hacia la hipertensión benigna y la hipertensión alta sostenida, para de allí, pasando por diversas etapas clínicas llegar a la curación, estabilización o muerte.

Cómo, con qué alcance y en qué forma, interfiere en estos cuadros la arterioesclerosis primaria o aparecida en el curso de la hipertensión puede observarse en el esquema dentro de lo que permite la lógica restricción de una síntesis.

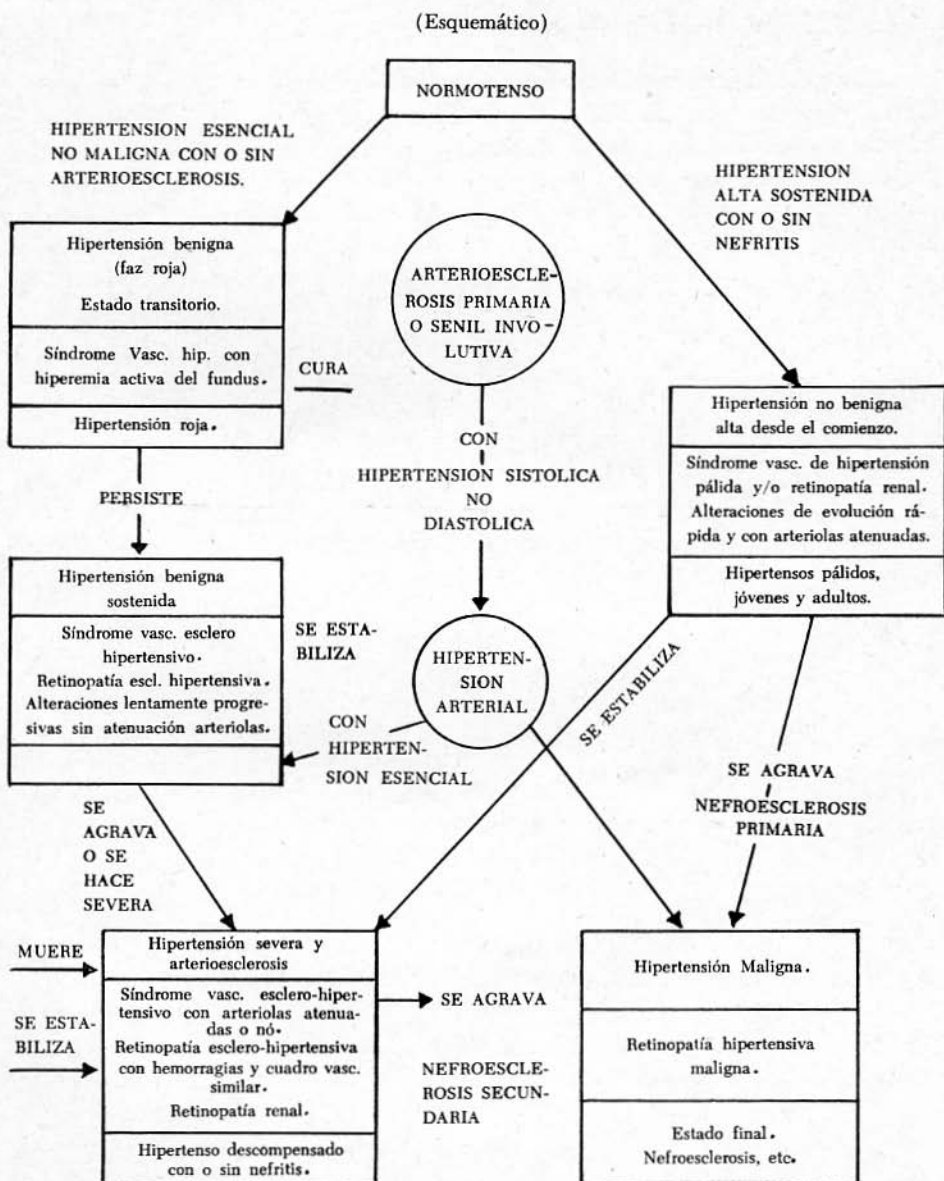
Por otra parte el fondo de ojo de un hipertenso es un ente dinámico y

ESTADO DEL FUNDUS

HIPERTENSION PRIMARIA

HIPERTENSION Y ARTERIOESCLEROSIS SECUNDARIA

HIPERTENSION QUE EVOLUCIONA HACIA LA ARTERIOESCLEROSIS



no puede estar sujeto a un rígido estatismo clasificativo.

Como dice Rintelen, ya clasificar un fundus de normal "dista de ser sencillo". Lo *normal*, donde las propiedades observadas en forma y color no pueden ser medidas, constituye en gran parte un juicio subjetivo que se funda en la experiencia personal y colectiva.

Las posibilidades y fronteras del criterio oftalmoscópico en las lateraciones vasculares del fundus y retinopatías relacionadas con la hipertensión arterial son dinámicas, y ser inclusivo y exclusivo a la vez, es en la práctica imposible, a ello se debe probablemente las divergencias que existen en este terreno y que he tratado de solucionar en la medida de lo posible en el esquema adjunto.

Rivadavia 7047

**CONDITIONS OF THE FUNDUS OF THE EYE CONNECTED
WITH ARTERIAL HYPERTENSION AND WITH
ARTERIOESCLEROSIS AND THEIR CLINICAL INTERRELATION**

BY

H. M. NANO, M. D.

Buenos Aires, Argentina.

On the basis of my classification of the vascular conditions of the fundus of the eye connected with hypertension and with arteriosclerosis, I have drawn up a schematic table with reference to the clinical condition of the patient, in which the evolution of the vascular syndromes and retinopathies and the very close connections between these conditions and the clinical condition of the patient are studied. In spite of its apparent simplicity, this scheme of the evolutionary stages of arterial hypertension, relating the fundus of the eye to the clinical condition of the patient in every stage of the disease, is not only the fruit of careful meditation in the theoretical field, but has also been validated by the opinions of clinical colleagues whom I called in consultation; in addition, it has been verified in the practical field, especially as it concerns the evolution of the disease.

The complete theoretical and practical development of this scheme is set forth and thoroughly studied in the third edition of my book, "Fundus Oculi", which is to be published in the very near future.

As can be seen, in the scheme we begin with the person with normal blood pressure, diverging then towards benign hypertension and constantly sustained high hypertension, and continuing through the various clinical stages of hypertension until we come to the recovery of the patient, stabilization of the hypertension, or its termination in death.

How, to what extent, and in what form arteriosclerosis, either primary or that developing in the course of hypertension, enters into these pictures, can be observed in the scheme in so far as the logical restrictions imposed by a synthesis will permit. Moreover, the fundus of the eye of a patient with hypertension is a dynamic entity and it cannot, therefore, be restricted to a rigid static classification.

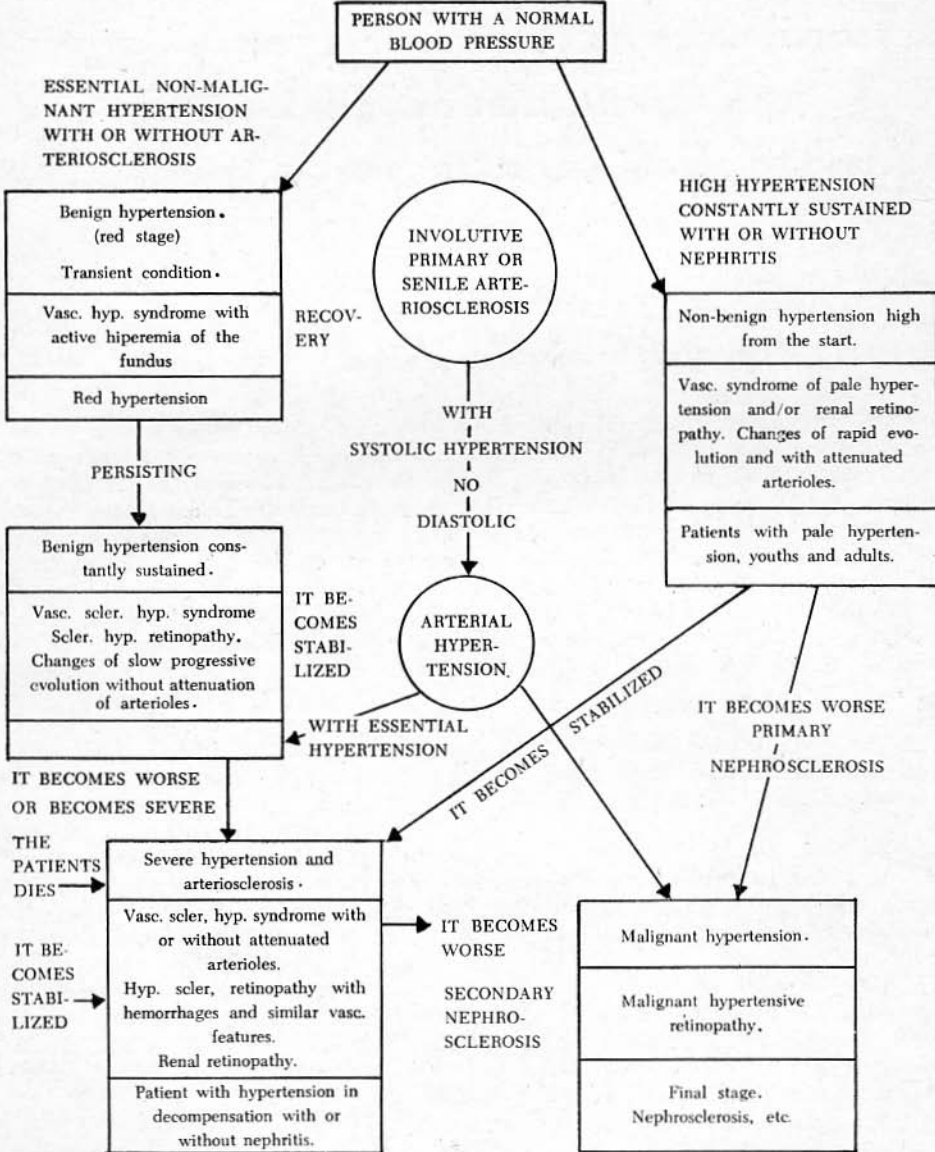
As Rintelen says, even to classify the fundus of the eye as "normal" is far from a simple accomplishment. The *normal*, when the properties observed in form and color

PRIMARY HYPERTENSION

HYPERTENSION AND SECONDARY ARTERIOSCLEROSIS

HYPERTENSION WHICH DEVELOPS IN THE DIRECTION OF ARTERIOSCLEROSIS

(Schematic)



CONDITION OF THE FUNDUS

cannot be measured, constitutes in large part a subjective judgment which is based on personal and collective experience.

The possibilities and limitations of the ophthalmoscopic criterion in the vascular changes of the fundus of the eye and in the retinopathies connected with arterial hypertension are dynamic and, in practice, it is impossible to be inclusive and exclusive at one and the same time. This impossibility is probably the cause of the divergencies which exist in this field. In the attached scheme, an attempt is made to resolve these divergencies, in so far as possible.

NUEVOS INSTRUMENTOS PARA LA TALLA DEL COLGAJO EN LA OPERACION DE CATARATA

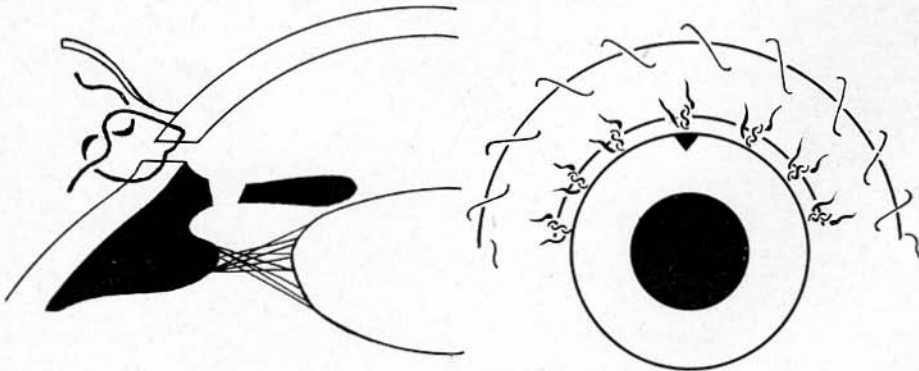
POR
JOSE I. BARRAQUER M., M. D.

Bogotá, Colombia.

Con el fin de abreviar el curso post-operatorio en la intervención de catarata, disminuir las molestias al paciente y reducir las complicaciones post-operatorias, empleamos desde 1950 la sutura sub-conjuntival practicada con la técnica descrita en "Archives of Ophthalmology", Vol. 57: 815.

Los resultados de esta técnica han sido satisfactorios, pues no solo permiten la movilización inmediata del operado, abreviar su estancia en la clínica, a un par de días, y suprimir el vendaje del ojo intervenido al séptimo día, sino también que los accidentes post-operatorios, debidos a defectos de coaptación de la herida, han disminuído en forma considerable (2% retraso en la formación de la cámara anterior) y el astigmatismo post-operatorio ha disminuído en forma sensible (1.32 dioptrías a los 19 días).

El uso de esta sutura requiere el empleo de un amplio colgajo conjuntival, con base corneal, disecado hasta la misma inserción corneal de la conjuntiva para permitir dejar una lengüeta de córnea en toda la longitud de la incisión, entre esta y la inserción conjuntival. (Fig. 1).



NUEVOS INSTRUMENTOS

Esta incisión puede llevarse a cabo con instrumentos corrientes, pero, al convertirla en rutina, hemos creído conveniente hacer construir unos idóneos y más adaptados al fin perseguido.

Son los siguientes:

a) *Hemikeratomo*: (1) Consiste como su nombre indica en un keratomo asimétrico, de 4 mm. de ancho, el lado izquierdo del cual es como un keratomo corriente mientras que el lado derecho es recto y solamente cortante en los 3 mm. de la punta.

La hoja del instrumento forma un ángulo de 135 grados con el mango del mismo. Esta forma y disposición de la hoja cortante tiene por finalidad el poder iniciar la sección de la córnea en el extremo derecho del meridiano horizontal de la córnea, indistintamente para ambos ojos.

Permite también efectuar la punción exactamente radiada con el punto de fijación, el cual, dado que la conjuntiva ha sido previamente disecada, debe realizarse en el tendón del músculo recto horizontal situado en el lado izquierdo (recto medio para el ojo derecho, recto lateral para el ojo izquierdo).

La forma del hemikeratomo y la disposición de su filo solo en el lado izquierdo, hace que la progresión de la incisión se realice solamente hacia arriba. Por otra parte, la penetración del instrumento es buena ya que en la punta está afilado por ambos lados. (Fig. 2).

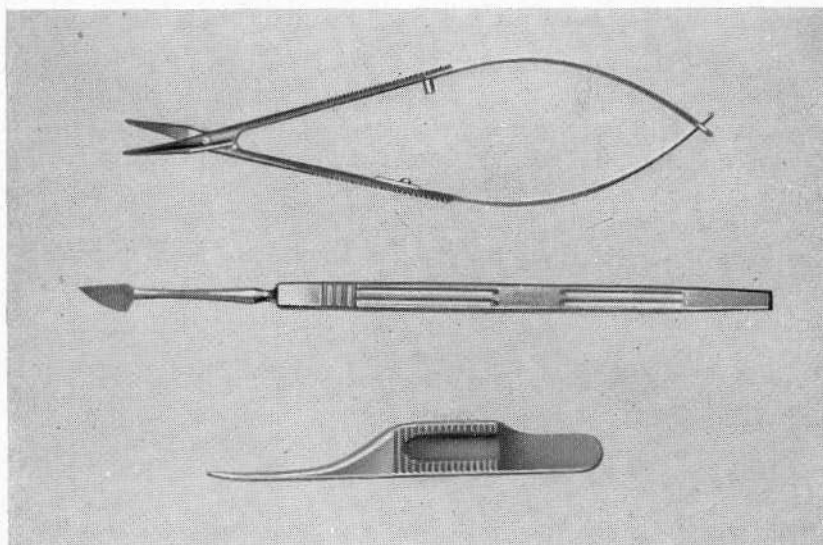


Fig. 2. Pinza conjuntival. Hemiqueratomo. Tijera acodada con tope móvil para la talla del colgajo.

Conjunctival forceps. Hemikeratome. Angled scissors with movable butt for cutting the corneo-escleral incision.

b) *Pinza Conjuntival*. (2) Esta pinza (Fig. 2) tiene en su punta 2 y 3 ranuras respectivamente como la pinza de disección pero construídas en forma de que encajen perfectamente y un poco más arriba unos planos para permitir manejar los hilos de sutura. (Fig. 3).

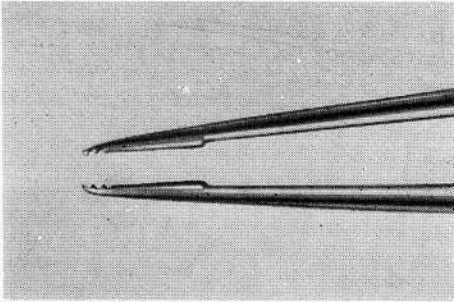


Fig. 3. Detalle de la pinza conjuntival.
Detail of the conjunctival forceps.

Este instrumento se emplea para la fijación de la conjuntiva durante la disección del colgajo conjuntival. Para la fijación del globo en el tendón del músculo recto correspondiente durante la paracentesis inicial, para fijar el colgajo conjuntival mientras se talla el corneal con la tijera, y para ayudar a disponer el asa de la sutura previa, así como para la sutura del colgajo conjuntival.

c) *Tijera para colgajo*. (3). Esta tijera con mango de resorte y puntas romas y finas, es de hoja recta, para mantener paralelo al iris el plano de sección y acodada en 135 grados, tiene mango de resorte como la tijera de Wescott y hemos colocado entre sus ramas un tope que puede retirarse a voluntad y que permite que la punta de la tijera no cierre por completo. (Fig. 2). Esto tiene por objeto poder tallar la totalidad de la incisión corneal sin retirar el instrumento de la herida lo que redunda en beneficio de la uniformidad de la misma.

La tijera sin el tope puede usarse para la talla y disección del colgajo conjuntival.

Apartado aéreo 11056.

(1) Construído por Moria. 102 Boulevard Saint-Germain. Paris.

(2) Construído por E. Franz. Av. José A. Primo de Rivera 652. Barcelona.

(3) Construído por Moria y Franz.

NEW INSTRUMENTS FOR CUTTING THE FLAP IN CATARACT OPERATIONS

BY

JOSE I. BARRAQUER M., M. D.

Bogotá, Colombia.

In order to shorten the postoperative period in cataract operations and to lessen both the inconveniences for the patient and the occurrence of postoperative complications, we have, since 1950, been using a new type of subconjunctival suture for the closing of the operative incision, the technique of which is described in A. M. A. Archives of Ophthalmology, 57: 815.

The results of this technique have proved entirely satisfactory. Not only is the patient authorized to move freely from the very first moment after the operation, the period of his stay in the clinic being shortened to only a couple of days and the bandaging on the eye on which the operation was performed being removed on the seventh day after the operation, but the postoperative complications caused by defective closing of the wound are also fewer (2% delay in the reformation of the anterior chamber) and postoperative astigmatismo occurs less frequently (1.32 diopters on the 19th day).

The use of this suture requires a large conjunctival flap with a corneal base. This flap is prepared by carrying the dissection all the way to the corneal insertion of the conjunctiva, in order to provide a linguete strip, of cornea along the entire incision between the corneal and conjunctival edges of the incision (Fig. 1). This incision can be made with any of the instruments commonly used, but now that it has become a routine incision, we thought it would be appropriate to have instruments made that would be more specialized and more adequate for the purpose. These new instruments are the following:

1) Hemikeratome: (1) This instrument, as its name indicates, is an asymmetric keratome, 4 mm. in width. Its left side is exactly like that of any ordinary keratome, but its right side is straight and is sharp only in the 3 mm. of its point.

The blade of the instrument forms an angle of 135 degrees with its handle. This form and disposition of the cutting blade has as its purpose the enabling of the eye-surgeon to start the sectioning of the cornea at the right end of the horizontal meridian of the cornea, for either the right or the left eye.

It also makes it possible to effectuate the paracentesis puncture exactly in a line with the point of fixation, which, because the conjunctiva has already been dissected,

should be established in the tendon of the rectus muscle horizontally situated on the left side (rectus medialis muscle for the right eye, and rectus lateralis muscle for the left eye). Because of the form of the hemikeratome and the placing of its sharp edge only on the left side, the incision can only progress upward. The penetration of the instrument, on the other hand, is good, because of the fact that the point is sharp on both sides (Fig. 2).

2) Conjunctival forceps (2): This forceps (Fig. 2) has 2 and 3 grooves, respectively, at its point, just like the grooves of the dissection forceps, but the grooves are constructed in such a way that they fit together perfectly at a slightly higher plane than usual to permit handling of the suture threads (Fig. 3).

This instrument is used for fixation of the conjunctiva during dissection of the conjunctival flap; for fixation of the globe in the corresponding rectus muscle during the initial paracentesis; for fixation of the conjunctival flap while the corneal flap is cut with the scissors, and as a help in handling the position of the loop of the preliminary suture, as well as for the suturing of the conjunctival flap.

3) Scissors for the flap (3): These scissors, with spring handles and delicate blunt points, have straight blades so that the plane of section can be kept parallel to the iris; they are set at an angle of 135 degrees. The scissors have a spring handle like that of the Wescott scissors, and we have placed a butt between its jaws. This butt, which can be removed at will, prevents the scissors from closing completely at the point (Fig. 2). The purpose of this refinement is to make possible to cut the corneal incision throughout its extent without removing the instrument from the wound, which helps to produce a uniform incision. The scissors without the butt can be used for cutting and dissecting the conjunctival flap.

Apartado aéreo 11056.

- (1) Constructed by Moria, 102 Boulevard Saint-Germain, Paris.
- (2) Constructed by E. Franz, Av. José A. Primo de Rivera 652, España.
- (3) Constructed by Moria and Franz.

NOTICIAS

Durante el segundo trimestre del año de 1958 han ingresado 16 nuevos miembros.

Se han recibido donaciones así:

23 de Mayo	\$ 5.000.00
10 de Junio	2.000.00
18 de Julio	1.200.00
18 de Agosto	166.67
18 de Agosto: Treinta resmas de papel para la Revista "Archivos de la Sociedad Americana de Oftalmología y Optometría".	

SESION DE ATENEO CORRESPONDIENTE AL DIA 13 DE MARZO DE 1958

Se consideró la posibilidad de verificar estudios experimentales en conejos sobre las alteraciones corneales que se presentan con el empleo de los lentes de contacto.

El doctor Hernando Henao Restrepo, inició la lectura del trabajo de Leonard Bronstein, O. D., "Syntomology of Corneal Typelenses", habiéndose comentado el aparte titulado "Causas de Emborronamiento".

El doctor José I. Barraquer proyectó su último film en colores que versa sobre la técnica quirúrgica en la Queratoplastia Penetrante en el tratamiento del Queratocono. El injerto se fija con sutura borde a borde, colocando cuatro puntos, distribuídos en los extremos de los meridianos vertical y horizontal y además una sutura continua con seda virgen a partir de un punto colocado en el cuadrante supero-externo.

Este film tiene la particularidad de haber sido tomado en ángulos poco usuales, aumentando así su poder didáctico.

SESION DE ATENEO CORRESPONDIENTE AL DIA 10 DE ABRIL DE 1958

Dio comienzo a esta sesión de Ateneo el doctor José I. Barraquer M., con una breve reseña histórica sobre el tratamiento de la catarata y a continuación proyectó su film "Catarata 1958", en colores, que versa sobre la

técnica quirúrgica empleada por él en la extracción de la catarata. El film se inicia con la preparación del paciente antes de entrar en el Quirófano.

Aquinesia general. Colgajo conjuntival con tijeras a 5 milímetros del limbo. Hemostasia preventiva. Paracentesis con lanza estrecha en el extremo derecho del meridiano horizontal.

Colgajo con tijera dejando una lengüeta de medio milímetro de córnea. Iridectomía periférica a las 12 y punto previo sub-conjuntival.

Extracción con versión con ventosa. Miosis con acetilcolina. Seis puntos complementarios esclero-corneales todos subconjuntivales y reposición del colgajo conjuntival que se fija con cat-gut ordinario 5-ceros.

En la película se aprecia el traslado del enfermo en la misma camilla en que fue intervenido. También se hacen resaltar las ventajas de la sutura subconjuntival que permite la movilización inmediata y disminuye los accidentes y complicaciones post-operatorios.

SESION DE ATENEO CORRESPONDIENTE AL DIA 8 DE MAYO DE 1958

El doctor José I. Barraquer M. proyectó un film en blanco y negro que versa sobre "Histioterapia", haciendo hincapié en todas aquellas técnicas empleadas hasta el advenimiento de los corticosteroides, pero que conservan actualidad en algunos casos.

A continuación el doctor Hernando Henao Restrepo hizo una serie de comentarios sobre sus experiencias en lentes de contacto.

DIRECCIONES UTILES

EMILIO FRANZ

Av. José Antonio R. de P., 652
Barcelona

Instrumental quirúrgico.

FRANCISCO YBAÑEZ (REMDIX)

Casanovas, 44
Barcelona

Aparatos electromédicos.

Erisifaco Barraquer.

Pinceles de pelo de marta.

Seda virgen.

Implantes para enucleación.

FLORIT

Diputación, 262
Barcelona

Lentes para cámara anterior.

Implantes corneomórficos.

ARTURO SUÑE

Escuelas Pías, Nº 6
Alella (Barcelona)

Cánulas de plata para lavado cámara anterior.

Agujas corneales.

<p>PFORTNER Juncal, 2345 Buenos Aires, Argentina</p>	<p>Lentes para cámara anterior.</p>
<p>CARL ZEISS Oberkochen 14^a/Wuertt Alemania</p>	<p>Aparatos para exploración. Fotocauterío de Meyer-Schwickerath.</p>
<p>OKULUS Dutenhofen Alemania</p>	<p>Aparatos para exploración. Eutiscopio. Visuscopio.</p>
<p>HAAG STREIT Liebefeld Berna, Suiza</p>	<p>Aparatos para exploración. Tonómetro de aplanación de Goldman.</p>
<p>GREINER & MUELLER 55 E. Washington St. Chicago 2, Ill., U.S.A.</p>	<p>Tonómetro electrónico.</p>
<p>STORZ 4570 Audubon Avenue St. Louis 10, Missouri U.S.A.</p>	<p>Instrumental quirúrgico. Aplicador de Rayos Beta.</p>
<p>JOHN WEISS & SON, LTD. 17 Wigmore Street London, W. I., Inglaterra</p>	<p>Instrumental quirúrgico.</p>
<p>RAYNER 100, New Bond Street London, W. I., Inglaterra</p>	<p>Lentes para cámara anterior.</p>
<p>MAISON LUER Boulevard Saint-Germain 104 París, Francia</p>	<p>Instrumental quirúrgico.</p>
<p>DRAPIER 41, Rue de Rivoli & 7, Boulevard de Sebastopol</p>	<p>Lámpara frontal.</p>
<p>MAISON MORIA 108, Boulevard Saint-Germain París - VIe. Francia</p>	<p>Instrumental quirúrgico.</p>
<p>GRIESHABER Vordergasse, 84 Schaffhouse. Suiza</p>	<p>Instrumental quirúrgico. Agujas corneales</p>

OPTICA MODERNA
BOGOTA
Colombia S. A.

CALLE 12 No. 7-75
TELEFONO 418-211

Apartado Aéreo No. 4018
Apartado Nacional No. 1383

PRESENTA A LA SOCIEDAD AMERICANA
DE OFTALMOLOGIA Y OPTOMETRIA
SU SALUDO Y FELICITACIONES.

— o —

SERVICIO DE OPTICA Y OPTOMETRIA